O conteúdo desta publicação é da inteira responsabilidade dos seus autores.

Mylan
Seeing is believing*

* Ver para crer

REUNIÃO DE INVERNO | VERTIGEM PÓS TRAUMÁTICA | 2016 | MIRANDA DO CORVO

APO
ASSOCIAÇÃO PORTUGUESA DE OTONEUROLOGIA

REUNIÃO DE INVERNO
VERTIGEM PÓS TRAUMÁTICA

2016 | MIRANDA DO CORVO

Mylan
Seeing is believing*

* Ver para crer

EDITORIAL

Pedro Tomé
Presidente da Direcção da APO

A alteração dos padrões de vida com mais frequentes deslocações, com meios de transporte progressivamente mais rápidos mas mais seguros e portanto com menos desfechos fatais, têm vindo a provocar o aumento de número de pessoas com sequelas pós traumáticas onde a vertigem ocupa um lugar importante.

A vida laboral, as actividades lúdicas e desportivas propiciam, pelos seus riscos próprios ou por não cumprimento das regras de segurança, o aparecimento de alterações imediatas ou diferidas da capacidade de manter, com eficácia, a postura e por isso provocar grave alteração pessoal, social ou laboral com o consequente sofrimento.

O diagnóstico dos factores etiológicos, mecanismos patológicos e o estabelecimento de medidas terapêuticas, curativas ou compensadoras, são tarefas que nos importam enquanto interessados na área da otoneurologia.

Se graves alterações são, por regra, facilmente quantificáveis objectivamente, outras situações existem em que a sua confirmação não é tão simples. Alterações psicológicas que se manifestam pelo receio de nova lesão, hipotéticas vantagens patrimoniais reclamáveis sem justificação, litigio complexo por oposição de interesse entre quem se sente prejudicado pela actividade própria ou de outrem e a necessidade de valoração, perante o julgador, de eventuais indeminizações são desafios importantes.

Estas dificuldades, verdadeiras ou provocadas, foram a justificação sentida para se organizar a Reunião de Inverno 2016 sobre o tema da Vertigem Pós Traumática que decorreu em Miranda do Corvo.

A escolha do local teve que ver com a centralidade geográfica do local da reunião e também com as características da instituição que detém o Hotel Parque Serra da Lousã - a Fundação ADFP - Assistência Desenvolvimento e Formação Profissional - que nos pareceu pela sua actividade merecedora do nosso empenho.

Estivemos reunidos, otorrinolaringologistas, neurologistas, imagiologistas e fisioterapeutas, na saudável tarefa de discutir tema de nosso interesse, no agradável de nos encontrarmos, na promissora função de divulgação da APO junto dos mais novos que connosco estiveram no intuito da "sementeira".

Lançámos o desafio aos entendidos, para nos provocarem com o seu saber, no sentido da discussão e para nos apoiarem na reflexão com a organização de textos de revisão. São esses textos que agora publicamos.

A APO fica mais rica e mais capaz se os seus elementos forem progressivamente mais conhecedores e se esse conhecimento se difundir como é nossa intenção com a presente publicação que conta, como tem sido habitual, com o patrocínio do nosso mecenas – Laboratório Mylan - a quem temos, naturalmente, que agradecer.

PROGRAMA

20.FEVEREIRO.2016

9h15 Boas vindas e lançamento do tema

9h45 Vertigem Otolítica
Margarida Amorim

10h15 *Whiplash*
António Dias Ferreira

10h45 Blast e Concussão Labiríntica
Maria Manuel Henriques

11h00 Intervalo

11h30 Vertigem traumática e o neurologista
José Pimentel; Luisa Biscoito; Patrícia Antunes; Vítor Oliveira

12h30 Discussão

13h00 Almoço

14h30 Fístula labiríntica e deiscência de CSC superior
Nuno Trigueiros

15h00 Hidrópsia Endolinfática Secundária
Rosmaninho Seabra

15h30 O Laboratório
Pedro Araujo

16h00 Intervalo

16h30 Avaliação e tratamento cirúrgico de lesões traumáticas do osso temporal
Pedro Escada; Gonçalo Neto Almeida

17h30 Reabilitação vestibular
Cristina Luzio

18h00 Discussão

REUNIÃO DE INVERNO

VERTIGEM PÓS TRAUMÁTICA

2016 | MIRANDA DO CORVO

ÍNDICE

03 VERTIGEM TRAUMÁTICA OTOLÍTICA CANALAR E NÃO CANALAR
Ana Margarida Amorim
Otorrinolaringologista - Centro Hospitalar Universitário Coimbra

07 *WHIPLASH*
A. Dias Ferreira
Otorrinolaringologista - Clínica CUF Belém

15 CONCUSSÃO LABIRÍNTICA E BLAST AURICULAR
Maria Manuel Henriques
Assistente da Faculdade de Ciências Médicas de Lisboa - Nova Medical School;
Otorrinolaringologista - Hospital Cuf Infante Santo / Clínica Cuf Alvalade

19 VERTIGENS PÓS-TRAUMÁTICAS "DO NEUROLOGISTA"
José Pimentel
Neurologista - Serviço de Neurologia - Hospital de Sta Maria
Ana Patrícia Antunes
Neurologista - Serviço de Neurologia - Hospital de Sta Maria
Luísa Biscoito
Imagiologista - Serviço de Imagiologia Neurológica - Hospital de Sta Maria
Vítor Oliveira
Neurologista - Serviço de Neurologia - Hospital de Sta Maria

28 DESEQUILIBRIO PÓS-TRAUMÁTICO - HIDROPSIA ENDOLINFÁTICA SECUNDÁRIA
Rosmaninho Seabra
Otorrinolaringologista - Hospital Lusiadas Porto e Clínica de Vertigem e Zumbidos

31 AVALIAÇÃO E TRATAMENTO CIRÚRGICO DAS LESÕES TRAUMÁTICAS DO OSSO TEMPORAL
Pedro Alberto Escada
Professor Auxiliar Convidado de Otorrinolaringologia da Nova Medical School, Universidade Nova de Lisboa;
Diretor do Serviço de Otorrinolaringologia e membro da equipa de Otoneurocirurgia e Cirurgia da Base do Crânio do Hospital de Egas Moniz - Centro Hospitalar de Lisboa Ocidental.
Gonçalo Neto d'Almeida
Aluno do Curso de Doutoramento da Nova Medical School, Universidade Nova de Lisboa;
Assistente Graduado de Neurocirurgia e membro da equipa de Otoneurocirurgia e Cirurgia da Base do Crânio do Hospital de Egas Moniz - Centro Hospitalar de Lisboa Ocidental.

40 REABILITAÇÃO VESTIBULAR PÓS TRAUMATISMO CRÂNIO-ENCEFÁLICO
Cristina Lúzio
Fisioterapeuta - Hospital Soerad, Torres Vedras - Centro Hospitalar do Oeste - Unidade de Torres Vedras

01 VERTIGEM TRAUMÁTICA OTOLÍTICA CANALAR E NÃO CANALAR

Ana Margarida Amorim
Otorrinolaringologista - Centro Hospitalar Universitário Coimbra

VERTIGEM POSICIONAL NA (VPPB)

A vertigem posicional paroxística benigna (vppb) é a doença vestibular mais frequente com uma prevalência de 2.5% durante a vida e 0.6% /ano na população geral.[1] A sua etiologia é múltipla e mais frequentemente idiopática (vppb-i), mas também **traumática, após cirurgia otológica, neurocirúrgica** e/ou **geral**.[2,3,4]

De facto a vertigem posicional é o sintoma mais comum após traumatismo crânio-encefálico (TCE) ou traumatismo cervical, ocorrendo em 50% dos doentes com TCE grave mas também em traumas ligeiros. O problema é que nem sempre esta é correctamente diagnosticada, e importa salientar que deve ser sempre procurada, até para reduzir os sintomas pós concussão tão frequentemente encontrados nestes doentes.[5,6]

A vertigem posicional benigna pós traumática (vppb-t) ocorre em 8,5% a 20% dos casos de vppb.[6] Assim, se justifica que em todo o tipo de traumatismos crânio-encefálicos incluindo após explosão, seja importante realizar manobras diagnósticas de um modo sistemático (que abaixo desenvolvemos) para o seu diagnóstico, para uma boa prática clínica.[7]

Clinicamente a vppb manifesta-se por episódios de vertigem com duração de segundos a minutos, violentos, desencadeados por modificações na posição da cabeça como por exemplo pelo decúbito, o virar na cama, a extensão cervical e a inclinação anterior. A vertigem acompanha-se frequentemente de sintomas neurovegetativos mas geralmente sem sintomas auditivos. Pode ainda manifestar-se por um desequilíbrio que pode persistir horas a dias depois do episódio de vertigem, sensação de cabeça leve ou sensação de flutuar ou de caminhar sobre um colchão.

Em termos fisiopatológicos a vppb-t pode surgir imediatamente após o trauma ou **semanas mais tarde, o que se revela de uma relevante importância médico-legal**. Muitas vezes as suas manifestações iniciais passam despercebidas dado o contexto mais grave do doente, que se encontra por exemplo, internado numa unidade de cuidados intensivos, só se dando relevância numa recidiva posterior. Aquilo que sucede pode ser uma degenerescência lenta do aparelho otolítico após comoção labiríntica, um bloqueio das otocónias ao nível do utrículo antes da entrada num canal semicircular e/ou o tempo necessário para várias otocónias formarem uma litíase sintomática ser maior ou menor. As teorias da canalolitíase (+) e/ou cupulolitíase estão subjacentes às vppb.[8,9]

O diagnóstico da vppb faz-se através da manobra de Dix Hallpike (MDH) para os canais posterior e anterior e da manobra de McClure para o canal horizontal. A MDH executa-se com o doente sentado numa maca com os olhos abertos, segurando a cabeça rodada 45º para um dos lados, faz-se tombar bruscamente o doente para a posição supina com a cabeça pendente. Observam-se os movimentos oculares durante pelo menos 20 segundos se não ocorrer nistagmo, ou mais tempo se este ocorrer, até desaparecer. Senta-se depois o doente e repete-se a manobra com a cabeça rodada para o lado contrário. O olhar do doente deve ter a posição mediana. Se a resposta é positiva observamos um nistagmo ao fim de cerca de 5 a 10 segundos de latência, rotatório, vertical e torsional geotrópico horário ou anti-horário e extinguindo-se em menos de 1 minuto e invertendo-se, com duração inferior e acompanhando-se de vertigem mais curta e menos violenta, ao retomar a posição de sentado.[10] A manobra de McClure executa-se com o doente em decúbito dorsal com cabeceira elevada a 30º, rodando a cabeça para a direita e depois esquerda, e obtendo-se um nistagmo geotrópico ou ageotrópico com duração de segundos a minutos.[10]

O canal mais frequentemente afectado é o canal posterior devido à sua posição anatómica relativamente ao utrículo. A vppb-t tem algumas particularidades relativamente à vertigem posicional benigna de causa idiopática (vppb-i). Ela surge habitualmente numa população mais jovem e ocasionalmente em crianças e apresenta uma preponderância feminina 2,3:1 (F:M). O canal posterior é afectado em 2/3 dos casos e o canal horizontal em 1/3 dos casos, sendo a forma geotrópica mais frequente do que a ageotrópica.[5,11] As formas bilaterais são mais frequentes, 14.3% na vppb-t versus 6.3% na vppb-i, principalmente o canal posterior bilateral[11,12,13]. Surgem frequentemente formas multicanalares, já que a cabeça é sacudida em múltiplas direcções.[14,15] (Quadro 1)

O tratamento mais eficaz para as vertigens paroxísticas posicionais benignas são as manobras de reposicionamento de partículas. Deste modo, 80-90 % dos pacientes estão assintomáticos 1 semana após tratamento com manobra de Epley ou Semont para o canal posterior.[19,22] Quando o envolvimento é do canal horizontal, este é tratado com a manobra de barbecue ou a manobra de Guffoni ou o dormir 12h para lado saudável.[9] Nos casos bilaterais o tratamento pode ser mais longo uma vez que as manobras têm de ser repetidas, iniciando-se pelo ouvido mais afectado.[5,23] O tratamento falha em menos de 1% dos casos, mas são mais recidivantes e mais resistentes aos tratamentos (até pelo perfil psicológico que este tipo de doentes apresenta).[6,8,19] Alguns autores defendem que não há contudo evidência de que taxa de recorrência da vppb-t seja superior à da vppb-i[5,9,17,24] enquanto outros estudos comprovam uma maior taxa de recorrência.[15] As taxas de recorrências publicadas variam entre 13% a 34% em follow up a longo prazo.[6, 25, 26]

PATOLOGIA UTRICULO-SACULAR PÓS-TRAUMATICA

A disfunção isolada dos orgãos otolíticos pós traumática é mais frequente do que se pensava e é uma causa inespecífica de tontura. Muitos dos casos cujo diagnóstico prévio era vago e denominado "sindroma pós concussão" ou "concussão labiríntica", correspondem de facto a uma disfunção sacular ou utricular, principalmente quando o exame físico é negativo. Esta patologia foi pouco investigada até recentemente e estes doentes eram (e são ainda) rotulados como doentes "psicogénicos". Assim esta patologia deve ser considerada no diagnóstico diferencial de vertigem somatoforme secundária.[23,27,28,29]

Casos bem documentados de disfunção sacular pós traumática na cirurgia otológica, podem resultar em tontura persistente após implante coclear em 62.5% de doentes com potenciais vestibulares miogénicos (VEMP's) cervicais ausentes do lado implantado após cirurgia (com estimulação aérea e óssea).[30]

Pensa-se que as acelerações lineares da cabeça por TCE major provocam afecção otolítica, e as acelerações angulares pelas concussões, levam a afecção dos canais semi-circulares.[31] O que acontece é que as acelerações traumáticas soltam otólitos provocando diferenças nas massas otolíticas dos 2 ouvidos, o que leva a distúrbio temporário da orientação espacial.[31]

Clinicamente ficamos perante uma **síndroma perceptiva, visual e postural** relacionada com a posição da cabeça em relação à gravidade, os deslocamentos lineares e agravado na ausência de referências visuais e proprioceptivas. Os doentes queixam-se de desequilíbrio postural intenso exacerbado com movimentos cefálicos, sensação de inclinação ou empurramento de um lado para outro ou para trás e para a frente, oscilopsia durante movimentos cefálicos ou mudanças de posição, instabilidade na marcha como "caminhar sobre almofadas de água", dificuldade em conduzir e sensação de "ejecção de um veículo numa rotunda", dificuldade em trabalhar durante muito tempo no computador e vertigem na MDH sem nistagmo visível.[23,29,32]

Nestes pacientes ao exame objectivo numa fase muito aguda podemos encontar uma sindroma postural oculo-cólica e segmentar ipsilateral denominada ocular tilt reaction (OTR) que compreende: uma inclinação da cabeça do lado afectado, um estrabismo vertical (skew deviation) com abaixamento do olho do lado afectado (hipotropia ispsilateral) e elevação do olho contralateral (hipertropia CL) e uma ciclotorsão ocular assimétrica mais marcada do lado lesado.[32]

O diagnóstico desta patologia, que exige elevada suspeição e exclusão de outras entidades, é facilitado através da realização de exames complementares de diagnóstico (nem sempre acessíveis em todos os locais): VEMPs cervicais (estudo do sáculo e nervo vestibular inferior), oculares (estudo do utrículo e nervo vestibular superior), teste da visual vertical subjectiva (VVS) estática (sensível para patologia utricular mas que tem pouca especificidade uma vez que se encontra mais vezes alterada nas lesões vestibulares centrais), VVS durante a centrifugação unilateral (que permite estudar o utrículo isoladamente) ("Off Vestibular Axe Rotation" (OVAR)).[27,31]

A posturografia realizada com o sistema Sway star® revelou que o aumento do balancear corporal após TCE minor pode ser um sintoma clínico importante da doença otolítica mais do que balancear do tornozelo,[28] que no standard balance deficit test (SBDT) o estar sobre 2 pés com olhos fechados na espuma (s2ecf) era o indicador mais sensível (67.7%) de doença utrículo-sacular. Alem disso na doença otolítica o plano pitch (e não roll) (movimento linear) e a velocidade de balancear (não angular) foram um achado significativamente alterado.[28,33]

O tratamento deste tipo de disfunções pode basear-se em exercícios de reabilitação vestibular (RV) convencionais.[27]

A recuperação por adaptação funcional após perda unilateral sacular ou utricular desconhecida, nomeadamente a postura estática assimétrica, pode recuperar rapidamente graças à plasticidade do sistema

nervoso central (SNC) mas a regulação dinâmica na locomoção e nos movimentos em geral pode demorar meses a recuperar (29). Assim os pacientes com distúrbios otolíticos podem ter queixas que persistem mais de 1 ano o que limita muito o seu estilo de vida, sem resposta completa aos exercícios de RV.[29,34]

Alguns estudos concluíram que o tratamento de RV com feedback auditivo, através do alerta cognitivo que provoca, poderiam ter um sucesso terapêutico superior à RV convencional.[35]

CONCLUSÃO

A vppb-t é a causa mais frequente de vertigem pós-traumática, ocorrendo geralmente numa população mais jovem do que o habitual, sendo frequentemente bilateral e multicanalar. As manobras terapêuticas exigem maior número de repetição mas são igualmente eficazes do que nos casos de vppb-i. As recorrências surgem com igual frequência em todos os tipos de vppb.

Após traumatismos CE / otológicos a lesão dos orgãos otolíticos pode ocorrer e deve ser despistada principalmente se suspeita clínica e estudo canalar normal. Devem aplicar-se os novos exames laboratoriais diagnóstico nos TCE e a reabilitação desta patologia deve ser personalizada e se possível com recurso a feedback auditivo.

Autores	Vppb-t	Vppb-i
Katsarkas *et al*, Acta Otolaryngol (stockh)1999 *n*= 1644 (23 anos) (16)	*n*= 154 (6.1%) Jovens e idosos F=M Canal posterior > horizontal Bilateral (14.3%)	*n*= 1490 Idosos F>M Canal posterior > horizontal Bilateral (6.3%)
Gordon *et al*, Archives od Neurology, 2004 *n*=247 (3 anos) (6)	*n*= 21 (8.5%) F=M Canal posterior (2 ageo- post) Bilateral 19% 1 manobra 33% Recorrência 57% 42% 1 manobra 64% múltiplas manobras	*n*= 42 F>M Canal posterior 1 manobra 86% Recorrência 19%
Tanimoto *et al*, Journal OHNS, 2008 *N*=145 (4 anos) (17)	12% Sem diferença recorrência	
Suarez *et al*, Acta Otolaryngol, 2011 *N*= 376 (18)	*n*= 51 + jovens F>M Bilateral (18%) Sem diferença tipo de canais afectados (posterior> horizontal) Sem diferença recorrência	*n*=325 + idosos F>M Bilateral (7.1%)
Seong-ki Anh *et al*, J Trauma 2011 n= 143 (6 anos) (5)	*n*= 32 (22%) Idades = F=M Sem diferença tipos de canais afectados nem múltiplos canais ou bilateralidade Múltiplos tratamentos no canal posterior e horizontal Sem diferença nas recorrências	*n*= 112 Idades= F>M
F Dispenza *et al*, American Journal of Otolaryngol HN Medicine and Surgery, 2011 n=118 (22 meses) (19)	*n*= 18 (33.9%) 1 manobra 55,5% 2 manobras 33.3% >2 manobras 11.1% Sem diferença na bilateralidade	*n*=110 1 manobra 81% 2 manobras 17% >2 manobras 2%
H Liu Acta Otolaryngol, 2012 *n*= 86 (5.5 anos) (20)	*n*= 40 Envolvimento 2 canais 55% Envolvimento bilateral 25% 1 manobra 35% Recorrência 1 ano 67%	*n*= 46 Envolvi/to 2 canais 6.5% Envolvi/to bilateral 2% 1 manobra 84% Recorrência 1 ano 12%
SilvaC,AmorimAM,PaivaA ActaOtorrinolaringol Esp. 2015 *n*=101 (3 anos) (21)	9.9% Sem correlação entre etiologia e número de manobras necessárias	

BIBLIOGRAFIA

1. Deniz Hanc1, Huseyin Altun. Prevalence of benign paroxysmal positional vertigo among motocross racers: a case-control study. Kulak Burun Bogaz Ihtis Derg 2015; 25(5): 279-283
2. Chiarella G, Leopardi G, De Fazio L, Chiarella R, Cassandro C, Cassandro E. Iatrogenic benign paroxysmal positional vertigo: review and personal experience in dental and maxillo-facial surgery. Acta Otorhinolaryngol Ital. 2007 Jun;27(3):126-8.
3. H. Pérez Garrigues, M. Mateos Fernández, M. Peñarrocha. Acta Otorrinolaringol Esp 2001; 52: 343-346
4. Anuradha Shetye. Benign paroxysmal positional vertigo in a child: An infrequent complication following a fairground ride and post-cochlear implant surgery. Cochlear Implants International 2012, vol 13(3): 177-180
5. Seong-Ki Ahn, Sea-Yuong Jeon, Jin-Pyeong Kim, Jung Je Park, Dong Gu Hur, Dae-Woo Kim, Seung-Hoon Woo, Oh-Jin Kwon, and Jin-Yong Kim. Clinical Characteristics and Treatment of Benign Paroxysmal Positional Vertigo aftar Traumatisc Brian Injury. The Journal of Trauma, 2011, vol 70 (2), February: 442-446
6. Carlos Gordon, Ronen Levite, Vitaly Joffe, Natan Gadoth. Is Posttraumatic Benign Paroxysmal Positional vertigo Different From the Idiopathic Form? Archives of Neurology, 2004, vol 61 (10): 1590-1594
7. Matthew R. Scherer and Michael C. Schubert. Traumatic Brain Injury and vestibular Pathology as a Comorbidity After Blast Exposure. PHYS THER. 2009; 89:980-992
8. E. Chevalier, P. Courtat, F. Parvy, C. Peytral. Séquelles otologiques des traumatismes craniocervicaux. EMC - Oto-rhino-laryngologie 2005:1-18 [Article 20-222-A-10]
9. Thomas Brandt, Marianne Dieterich, Michael Strupp-Vertigo and Dizziness_ Common Complaints-Springer London (2013)
10. Jacobson, Newman, Kartush. Handbook of Balance Function Testing. Singular Publishing Group. San Diego-London Chap 7,8,9; 1997.
11. Bertholon P, Chelikh L, Tringali S, Timoshenko A, Martin C. Combined horizontal and posterior canal benign paroxysmal positional vertigo in three patients with head trauma. Ann Otol Rhinol Laryngol 2005, Feb; 114(2): 105-10
12. Pollak L, Stryier R, Kushnir M, Flechter S. Approach to bilateral benign paroxysmal posiotioning vertigo. Am J Otolaryngol 2006, Mar-Apr; 27(2):91-5
13. Lopez-Escamez JA, Molina ML, Gamiz M, Fernandez-Perez AJ, Gomez M, Palma MJ, Zapata C. Miltiple positional nystagmus suggestes multiple canal involvement in benign paroxysmal vertigo. Acta Otolaryngol 2005 Sep; 125(9):954-61
14. Dimitrios G. Balatsouras. Benign paroxysmal positional vertigo with multiple canal involvement. American Journal of Otolaryngology–Head and Neck Medicine and Surgery 2012; 33: 250-258
15. Valerio Pisani, Sara Mazzone, Roberta Di Mauro, Pier Giorgio Giacomini et Stefano Di Girolamo. International Journal of Audiology 2015; 54:329-333
16. Athanasios Katsarkas. Benign Paroxysmal Positional Vertigo (BPPV): Idiopathic versus Post-traumatic. Acta Otolaryngol (Stockh) 1999: 745-749
17. Hitoshi Tanimoto, Kiyoshi Dói, Tasuku Nishikawa, Ken-ichi Nibu. Risk Factors for Recurrence of Benign Paroxysmal Positional Vertigo. Journal of Otolaryngology- Head and Neck Surgery, 2008, Vol 37 (6) December: 832-835
18. Hamlet Suarez, Rafael Alonso, Mariana Arocena, Alejo Suarez and Dário Geisinger. Clinical characteristics of positional vertigo after mild head trauma. Acta Oto-laryngologica, 2011; 131: 377-381
19. Francesco Dispenza, Alessandro De Stefano, Navneet Mathur, Adelchi Croce, Salvatore Gallina. American Journal of Otolaryngology-Head and Neck Medicine and Surgery 2011 (32): 376-380
20. Hongjian Liu. Presentation and outcome of post-traumatic benign paroxysmal positional vertigo. Acta Oto-Laryngologica, 2012; 132: 803-806
21. Clara Silva, Ana Margarida Amorim, António Paiva. Benign Paroxysmal Positional Vertigo – A Review of 101 Cases. Acta Otorrinolaringol Esp. 2015; 66(4): 205-209.
22. Michael von Brevern. Benign Paroxysmal Positional Vertigo. Semin Neurol 2013; 33:204-211
23. Terry D. Fife, Christopher Giza. Posttraumatic Vertigo and Dizziness. Semin Neurol 2013; 33:238-243
24. Andrés Soto-Varela, Marcos Rossi-Izquierdo, Sofia Santos-Pérez. Benign paroxysmal positional vertigo simultaneously affecting several canals: a 46-patient series. Eur Arch Otorhinolaryngol 2013, 270:817-822
25. Epley JM. The canalith repositioning procedure: for treatment of benign paroxysmal positional vertigo. Otolaryngol Head Neck Surg 1992 Sep; 107(3):300-404
26. Fung K, Hall SF. Particle repositioning maneuver: effective tratment for benign paroxysmal positional vertigo. J Otolaryngol 1996 Aug; 25(4):243-8
27. Jong Dae Lee, Moo Kyun Park, Byung Don Lee, Ji Yun Park, Tae Kyung Lee, Ki-Bum Sung. Otolith function in patients with head trauma. Eur Arch Otorhinolaryngol 2011, 268:1427-1430
28. Dietmar Basta, Ingo Todt, Hans Scherer, Andrew Clarke, Arne Ernst. Postural control in otolith disorders. Human Movement Science 2005 (24):268-279
29. Arne Ernst, Fabian Singbartl, Dietmar Basta, Rainer O. Seidl, Ingo Todt and Andreas Eisenschenk. Short-term rehabilitation of patients with posttraumatic otolith disorders by auditory feedback training: A pilot study. Journal of vestibular Research 2007, (17):1-8
30. D Basta, I Todt, F. Goepel, A. Ernst. Loss of Saccular Function after Cochlear Implantation: The Diagnostic Impact of Intracochlear Electrically Elicited Vestibular Evoked Myogenic Potentials. Audiology and Neurotology 2008; 13:187-192
31. Guangwei Zhou, Jacob R. Brodsky. Objective Vestibular Testing of children with Dizziness and balance Complaints Following Sports-Related Concussions. Otolaryngology-Head and Neck Surgery 2015, Vol. 152(6):1133-1139
32. Thomas Brandt Otolithic Vertigo. inTran Ba Huy P, Toupet M (eds): Otolith Functions and Disorders. Adv Otorhinolaryngol. Basel, Karger, 2001, vol 58, pp 34–47
33. Dietmar Basta, Andrew Clarke, Arne Ernest and Ingo Todt. Stance performance under different sensorimotor conditions in patients with post--traumatic otolith disorders. Journal of vestibular Research 2007 (17) 25-31.
34. Arne Ernst, Dietmar Basta, Rainer O. Seidl, Ingo Todt, Hans Scherer et Andrew Clarke. Otololaryngol Head and Neck Surgery 2005; 132:554-558
35. Dietmar Basta, Fabian Singbartl, Ingo Todt, Andrew Clarke, Arne Ernst. Vestibular rehabilitation by auditory feedback in totlith disorders. Gait and Posture 2008 (28): 397-404

02 WHIPLASH

A. Dias Ferreira
Otorrinolaringologista - Clínica CUF Belém

Os movimentos da cabeça fazem-se fundamentalmente em torno de C1-C2 (rotação) e de C6-C7 (flexão/extensão), sendo o segmento intermédio considerado mais rígido, permitindo movimentos limitados de flexão, extensão, inclinação lateral e rotação.

Os músculos suboccipitais profundos, dispostos segundo os três planos do espaço, inserem-se no occipital, atlas e axis. A sua função é complexa, eliminando ou acentuando certos componentes dos movimentos da coluna cervical inferior. Em síntese os músculos suboccipitais profundos contribuem para a estabilidade da charneira occipito-vertebral, assegurando movimentos precisos e adaptações posturais finas.

O papel destes músculos na propriocepção é essencial, pois os seus numerosos fusos neuromusculares, em conjunto com outros receptores proprioceptivos da superfície e cápsulas articulares e das inserções tendinosas, geram as informações proprioceptivas do pescoço.

As informações proprioceptivas cervicais confluem no tronco cerebral (núcleos vestibulares e oculomotores) com as aferências vestibulares, contribuindo para a coordenação dos olhos, cabeça e pescoço, mas também influenciando a orientação espacial e o controle postural.

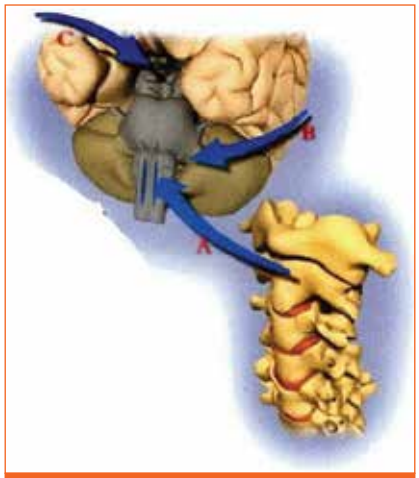

Figura 1 – Projecção das aferências cervicais e vestibulares no tronco cerebral (Chiropractic websites)

A coluna cervical desempenha um papel fundamental na manutenção do equilíbrio. Um pescoço dorido pode causar hiperexcitação das vias nervosas resultando numa alteração do funcionamento do tronco cerebral, que por sua vez pode provocar perturbação da motilidade ocular e do equilíbrio.

O termo *whiplash* tem duplo significado:
- Mecanismo da lesão;
- Sintomas causados por um acidente de viação.

O síndrome de lesões por *whiplash* foi descrito pela primeira vez em 1928 por H. Crowe (EUA). O primeiro estudo conhecido foi publicado no Journal of the American Medical Association em 1953, por Gay e Abbot, referindo 50 doentes que tinham sido submetidos a mecanismo de *whiplash* em colisões de automóveis (a maioria em embates posteriores).

A Quebec Task Force on Whiplash Associated Disorders (WAD) publicou extensa monografia científica sobre dôr cervical (Spine 1995).

The Bone and Joint Decade 2000-2010 Task Force on Neck Pain and Its Associated Disorders reunindo 50 médicos e cientistas de 9 países, avaliaram 32000 títulos e reviram 1200 artigos sobre dôr cervical (Spine 2008).

A hiperextensão cervical típica ocorre em ocupantes de uma viatura parada ou deslocando-se a pequena velocidade, que é embatida por trás. O corpo é projectado para a frente e a cabeça desloca-se para trás, provocando uma hiperextensão do pescoço; quando se atinge a máxima extensão o pescoço sofre uma flexão brusca, o queixo limita a flexão, mas esse movimento pode ser suficiente para causar distensão longitudinal e lesões neurológicas. Uma hiperextensão pode ocorrer subsequentemente.

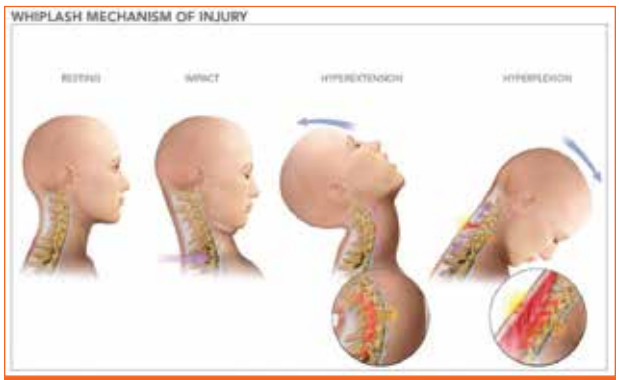

Figura 2 – Mecanismo da lesão por *whiplash* (Nelsonmacneil.com)

Dado que o traumatismo é habitualmente súbito, os ocupantes do carro não estão preparados para o impacto. Os músculos estão relaxados, o que permite maiores lesões nos discos, ligamentos e articulações.

Este tipo de lesões também pode ocorrer em outros tipo de situações - algumas práticas desportivas (ski, desportos de contacto), quedas (bicicleta, cavalo), ou assaltos e agressões.

O facto mais importante acerca do *whiplash* é que dôr e lesões estruturais significativas podem resultar de acidentes a baixa velocidade. O limiar de lesão dos músculos cervicais é de cerca de 8 km/h.

Fase aceleratória	Duração	Factor de aceleração	Movimento cabeça / pescoço
Fase 1	0 - 60 ms	0 g	Repouso
Fase 2	60 - 120 ms	0,3 g	Elevação da cabeça, flexão do pescoço e extensão da coluna
Fase 3	120 - 200 ms	4,3 g	Extensão do pescoço
Fase 4	200 - 300 ms	2,8 g	Hiperextensão da cabeça e pescoço
Fase 5	300 - 400 ms	1,0 g	Cabeça para a frente c/ flexão do pescoço - whiplash
Fase 6	> 400 ms	0,8 g	< flexão, regresso à posição Inicial

Figura 3 – Fases do mecanismo de lesão por whiplash (www.vertigo.dizziness.com)

Durante o *whiplash* há uma inversão da curvatura habitual da coluna cervical, o que provoca lesões dos ligamentos e dos tecidos moles com desregulação segmentar causando uma activação inespecífica de *inputs* nociceptivos e consequente disfunção somatomotora e simpaticomotora.

As aferências nociceptivas, via interneurónios e alfa-motoneurónios, provocam uma desregulação dos motoneurónios dos flexores e extensores conduzindo a uma assimetria hipertónica do tónus. O tónus hipertónico assimétrico ocorre no trapézio e esternocleidomastoideu com consequente compressão do nervo acessório, e a nível dos escalenos com compressão do plexo braquial provocando parestesias.

EPIDEMIOLOGIA

Os traumatismos e lesões desportivas são comuns em jovens adultos. A incidência de *whiplash* é maior em pessoas que usam cintos de segurança e apoios de cabeça, mas estes muitas vezes evitam lesões mais graves. A má postura e apoios de cabeça mal adaptados também contribuem para lesões mais graves. A taxa de incidência de *whiplash* é maior em mulheres, provavelmente por menor desenvolvimento da musculatura cervical. O estreitamento do canal cervical por lesões adquiridas ou congénitas predispõe a lesões medulares neste tipo de traumatismos.

PATOGENIA

Foram propostos 3 mecanismos para explicar a sintomatologia associada a lesões por *whiplash*:
- Modificação das aferências proprioceptivas cervicais para os núcleos vestibulares e formação reticular;
- Dessincronização entre aferências vestibulares e cervicais em relação à posição e movimentos da cabeça;
- Alteração dos reflexos cervicoespinhais.

O reflexo cervico-ocular (RCO) actua em conjunto com o reflexo vestíbulo-ocular (RVO) e o nistagmo optocinético (NOC) para manter a visão estável na retina durante os movimentos da cabeça. É desencadeado pela rotação do pescoço, o que estimula as eferências proprioceptivas dos músculos cervicais profundos e das cápsulas articulares de C1/C3 para os núcleos vestibulares (NV), provocando movimentos dos olhos na direcção oposta à dos movimentos da cabeça.

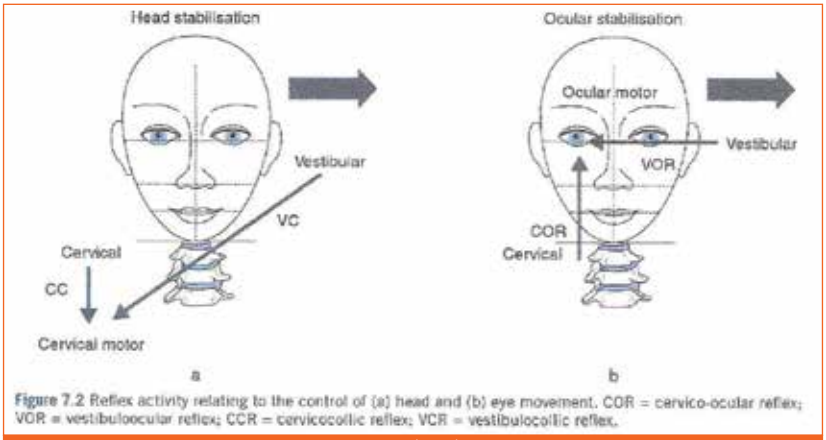

Figura 4 – Interacção RVO/RCO/RCC (Julia Treleaven)

Em doentes idosos verifica-se um aumento do ganho do RCO, mas os ganhos do RVO e do NOC estão diminuídos. Nos doentes que apresentam défice vestibular bilateral o RVO está diminuído e o RCO aumentado, mas diminui após a recuperação vestibular. Em doentes que sofreram lesões de *whiplash* o ganho do RCO está aumentado, mas o ganho do RVO e do NOC mantêm-se.

Foram sugeridas 3 hipóteses para esta ausência de sinergia RCO/RVO (segundo Montfoort.I *et al*):
- Mobilidade cervical reduzida - a redução da mobilidade do pescoço provoca uma alteração da propriocepção cervical, o que resulta num aumento do ganho do RCO, sem alteração do RVO;
- Propriocepção cervical alterada – a adaptação do RVO requer movimentos frequentes da cabeça, e devido à menor mobilidade do pescoço, o doente não dispõe de *input* suficiente para que haja uma diminuição adaptativa no ganho do RVO. O RVO responde melhor a grandes velocidades, enquanto o RCO é mais sensível às baixas frequências;
- Desorganização do processo da plasticidade do RVO – pode ocorrer uma alteração da plasticidade do RVO, devido a microtraumatismos na via do RVO (área floculonodular do cerebelo).

Após o *whiplash*, quer com lesões da dinâmica cervical quer com disfunções centrais, observam-se algumas alterações da postura do doente:
- A cabeça adopta uma posição antiálgica, reduzindo os movimentos de rotação e lateroflexão;
- A rotação do corpo passa a fazer-se em torno do tronco e não do pescoço;
- O tronco passa a estar rodado para o lado da lesão;
- A bacia está rodada de acordo com a posição antiálgica da cabeça;
- A posição do centro de gravidade modifica-se.

SINTOMATOLOGIA

A sintomatologia pode ser muito variada:
- Cervicalgia, tensão e espasmo da musculatura paraespinhal cervical;
- Cefaleias, vertigem mais ou menos intensa ou simples sensação de instabilidade;
- Sensação de adormecimento dos ombros e braços;
- Parestesias e diminuição da força muscular dos membros superiores e inferiores;
- Edema retrofaríngeo e disfagia;
- Diminuição da concentração ou memória, alterações das emoções ou irritabilidade, depressão, mau humor, alterações do sono.

A ausência de sinergia RCO/RVO associada a cefaleias e dores cervicais podem induzir sintomas de fadiga.

Estes sintomas podem surgir associados a outras manifestações neurológicas (diplopia, escotomas, acufenos, nevralgias cervico-braquiais) e prolongar-se por vários meses, mas os exames complementares muitas vezes não detectam qualquer anomalia.

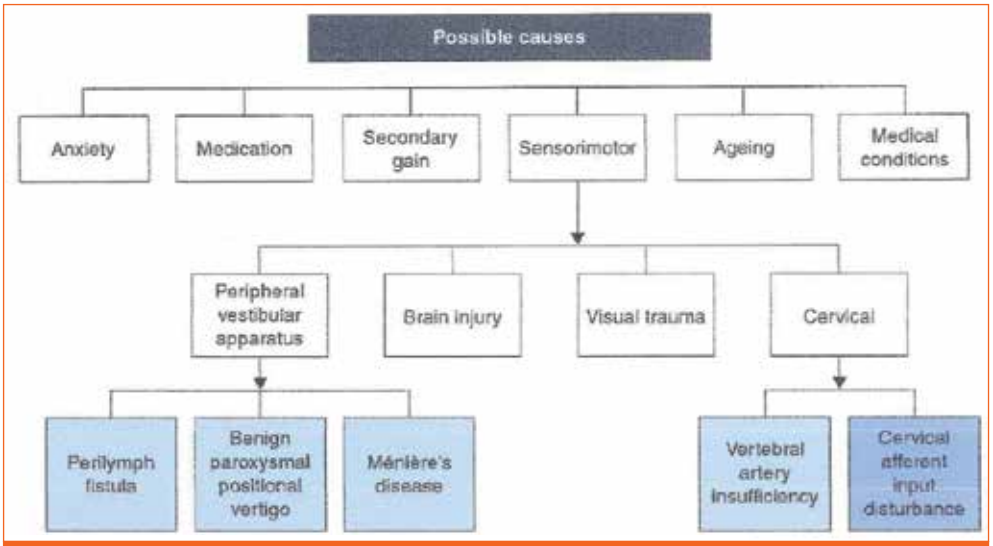

Figura 5 – Causas possíveis de vertigem e instabilidade após lesão por whiplash (Julia Treleaven)

Produzem-se quadros diferentes desde o compromisso cervical isolado (estiramento dos ligamentos espinhais, músculos e raízes nervosas, traumatismo das articulações intervertebrais, irritação do sistema simpático posterior) a quadros mais graves com concomitantes lesões do plexo braquial, medula e cérebro.

É difícil distinguir as vertigens resultantes de traumatismo cervical isolado, das resultantes de um traumatismo associado do sistema nervoso, assim como é difícil afirmar que as vertigens se devem exclusivamente à perturbação do sistema proprioceptivo.

Dado que as eferências somatosensoriais cervicais convergem com as eferências vestibulares para o controle multisensorial da orientação, do olhar e postura, o síndrome clínico do *whiplash* deve teoricamente incluir sintomas de desorientação, alterações da oculomotricidade e desequilíbrio postural.

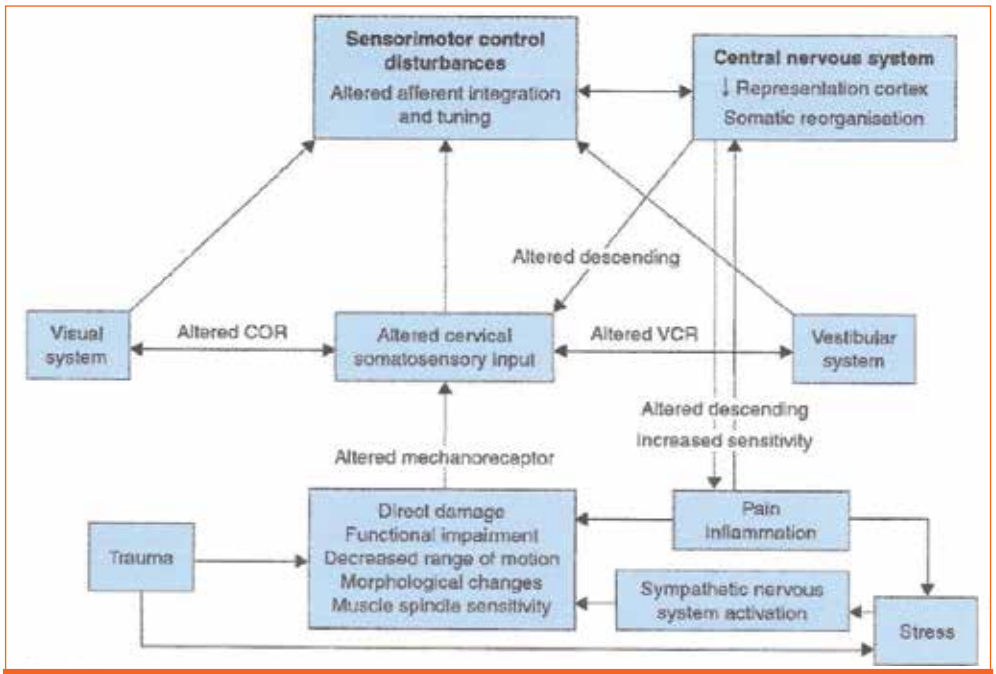

Figura 6 – Causas de alterações sensoriomotoras atribuíveis a lesões da região cervical (Julia Treleaven)

DIAGNÓSTICO

As lesões provocadas por whiplash (WAD - *whiplash* associated disorders) podem ser classificadas consoante a gravidade dos sinais e sintomas - proposta da Quebec Task Force:

- Grau 0: ausência de queixas ou sinais físicos;
- Grau 1: dôr cervical/espasmo muscular, mas sem sinais físicos;
- Grau 2: queixas cervicais e sinais músculo-esqueléticos;
- Grau 3: queixas cervicais e sinais neurológicos;
- Grau 4: queixas cervicais e fracturas/luxações, ou lesão da medula.

Segundo Claussen as lesões podem ser classificadas tendo em conta as estruturas envolvidas em:

- Síndrome cervical;
- Síndrome cervico-braquial;
- Síndrome cervico-medular;
- Síndrome cervico-encefálico.

Colin Tidy considera 2 tipos de factores predisponentes para este tipo de lesões:

1. Factores de Alto Risco:
   - Idade igual ou superior a 65 anos;
   - Mecanismo grave de lesão;
   - Parestesias das extremidades.
2. Factores de Baixo Risco:
   - Colisão simples por trás;
   - Possibilidade de posição sentada no Serviço de Urgência;
   - Doente ambulatório;
   - Início tardio da dôr cervical;
   - Ausência de dôr cervical mediana.

EXPLORAÇÃO FUNCIONAL

Não há estudos neuropsicológicos ou testes electrofisiológicos específicos para diagnosticar as lesões por *whiplash*.

- Estudo da oculomotricidade - movimentos oculares durante a leitura (estudo do comportamento ocular); teste da perseguição ocular com torção do pescoço (avaliação do sistema de perseguição ocular e função proprioceptiva cervical) – permitem diferenciar entre as alterações de causa vestibular ou central (Treleaven)
- Videonistagmografia - pesquisa de nistagmo espontâneo e do olhar descentrado; provas calóricas (avaliação das funções vestibular, pôntica e cerebelosa)
- Avaliação da vertical subjectiva
- Posturografia estática (olhos abertos; olhos fechados; olhos fechados com a cabeça em extensão)
- Posturografia dinâmica computorizada

DIAGNÓSTICO DIFERENCIAL

Perante uma dôr cervical persistente devemos considerar a hipótese de outro tipo de patologias:

- Fractura da coluna;
- Hérnia discal cervical;
- Hemorragia subaracnoideia;
- Meningite ou meningismo;
- Espondilartrose;
- Tumores cerebrais, tumores ósseos.

IMAGIOLOGIA

As radiografias simples da coluna cervical (3 planos – AP, perfil e AP com visualização da apófise odontoide) estão indicadas em:

- Doentes com dor cervical com idade igual ou superior a 65 anos e todos os doentes com um mecanismo ou tipo de lesão grave;
- Doentes que necessitem de um diagnóstico definitivo de lesão medular (précirurgia);
- Todos os doentes em que não seja aconselhável uma avaliação de mobilidade.

A TAC da coluna cervical deve ser realizada em:
- Doentes com grau de coma inferior a 13 na avaliação inicial
- Doentes entubados, ou politraumatizados
- Em casos de dúvida nos Rx, ou com alterações radiográficas
- Em casos de suspeita clínica de lesão cervical apesar de Rx normal

Ressonância Magnética
A ressonância magnética está indicada para avaliação de lesões dos tecidos moles e em casos de doentes com sinais neurológicos, mesmo com Rx normais.
A ressonância pode fazer a distinção entre hematoma e edema o que pode ter interesse prognóstico.

TAC com mielografia
Em casos de indisponibilidade de RM, se o doente não tolerar RM ou se estiver contraindicada, pode ser realizada TAC associada a mielografia.

TERAPÊUTICA

Os objectivos do tratamento consistem em :
- Restaurar a mobilidade cervicodorsal e dorsolombar;
- Reorganizar a informação proprioceptiva cervical e pélvica;
- Evitar lesões secundárias provocadas por uma redução do movimento ao longo do pescoço com envolvimento do segmento toracolombar e bacia;
- Restaurar a coordenação cabeça-pescoço;
- Restaurar o controle da estabilização da cabeça durante a marcha;
- Reorganizar a auto-percepção da postura.

Têm sido propostas diversas medidas terapêuticas:
- Metilprednisolona ev e lidocaína IM têm-se revelado eficazes;
- A administração epidural de metilprednisolona ou lidocaína tem pouca eficácia;
- AINEs e relaxantes musculares têm efeitos limitados;
- A administração de Botox IM tem revelado pouca eficácia;
- Colares cervicais;
- Fisioterapia;
- Acupunctura;
- Quiropractica;
- A cirurgia está indicada em casos de fractura ou lesão da medula.

PROGNÓSTICO

De acordo com os dados da SpineCare Medical Group (2013):
- A maioria dos doentes recuperam completamente em 3-4 meses, após o que a taxa de recuperação desce drasticamente;
- Ao fim de 2 anos praticamente todos os doentes atingiram o máximo individual de recuperação;
- Cerca de 18 % mantêm dôr significativa 2 anos após o acidente.

Segundo a Quebec Task Force (1995)
- 50% retomam a actividade habitual aos 31 dias;
- 26% ficam sem trabalhar entre 2 a 6 meses;
- 12% mantêm-se sem trabalhar 6 meses após o acidente;
- 2% mantêm-se inactivos 1 ano;
- 15% com lesões múltiplas mantêm-se incapacitados após 6 meses.

Para Donald Murphy existem vários factores de risco que podem influenciar o prognóstico:
- A persistência de sintomas superior a 6 meses;
- Lesões significativas dos ligamentos, discos, nervos ou cápsulas articulares;
- Atraso no início do tratamento;
- Necessidade de retomar o tratamento por mais de 1 crise;
- Idade superior a 65 anos;
- Apoios de cabeça mal colocados;
- Ocupantes de carros pequenos;
- Estado alcoolizado na altura do acidente;
- Evidência radiográfica de lesões prévias;
- Traumatismo por *whiplash* prévio;
- Fusão da coluna cervical;
- Sintomas iniciais de compressão radicular;
- Uso de colar cervical por períodos superiores a 2 semanas.

Por vezes os doentes podem exagerar ou fingir os sintomas. A perspectiva de indemnização pode inconscientemente prolongar ou agravar as dores. Isto designa-se por ganho secundário e é inconsciente, não fraudulento.

Dados da literatura referentes a casos observados nos serviços de Urgência revelam que a incidência de WAD tem aumentado desde o início dos anos 90 com uma incidência média anual de 300 por 100.000 habitantes nos últimos anos (Holanda 40/100.000; América do Norte 70-320/100.000).

Estudos baseados em dados das companhias de seguros em países como a Noruega, Holanda e Suécia referem uma diminuição no número de queixas por lesões associadas a *whiplash*, o que não sucede na Dinamarca e no Reino Unido.

Os gastos anuais por este tipo de lesões estão calculados em 3,9 mil milhões de US dollars (Sanjay Yadia 2008).

A evolução natural e o prognóstico deste tipo de lesões tem sido motivo de controvérsia. Para alguns autores o prognóstico é determinado apenas pelas lesões físicas e o grau de gravidade, e os factores pré- e pós-psicossociais não são relevantes para a recuperação.

Para outros a persistência das queixas seria sobretudo uma questão psicocultural (segundo estudos na Grécia e na Lituânia onde há poucos casos referidos de lesões resultantes de *whiplash*). Na maioria dos estudos a taxa de recuperação é muito inferior à referida nestes 2 países.

PREVENÇÃO

Prevenção de acidentes:
- Responsabilidade pessoal na condução, estradas seguras, evitar o álcool se conduzir;
- Prevenção de lesões desportivas (desportos de contacto);
- Utilização de apoios de cabeça adequados.

Um estudo publicado no The Journal of Trauma, Volume 51, Nº 5, Novembro de 2001, revelou que os apoios de cabeça reduzem até 75% o risco de lesões cervicais nos acidentes por abalroamento posterior.

BIBLIOGRAFIA

- Cesarani A. et al – Whiplash: An Interdisciplinary Challenge
- Claussen C.F., Clausse E. – Neurootological contributions to the diagnostic follow-up after whiplash injuries. Acta Otorhinolaryngol (Stockh) 1995; (Suppl) 520:53-6
- Ferrari R., Kwan O., Russell A.S., Pearce J.M.S., Schrader H. – The best approach to the problema of whiplash? One ticket to Lithuania, please – Clinical and experimental Rheumatology 1999; 17: 321-326
- Huddleston O.L.- Whiplash Imjuries, California Medicine 1958; Vol 89, Nº 5; 318-321
- Jensen, L.A. – BC Medical Journal, 2009; Vol 51, Nº 2: 60-61
- Nacci, A., Ferrazzi, M., et all , Vestibular and stabilometris findings in whiplash injury and minor head trauma, Acta Otorhinolaryngologica Italica, 2011; 31:378-389
- Partheni M., Constantoyannis C., Ferrari R., Nikiforidis G., Voulgaris S., Papadakis N. – A prospective cohort study of the outcome of acute whiplash injury in Greece, Clinical and Experimental Rheumatology 2000; 18: 67-70
- Rowlands R.G., Campbell I. K., Kenyon G.S.- Otological and vestibular symptoms in patients with low grade (Quebec grades one and two) whiplash injury, The Journal of Laryngology & Otology, 2009; 123, 182-185
- Schrader H.,Obelieniene D., Bovim G., Surkiene D.: Mickeviciene D.,Miseviciene I., Sand T. – Naturl evolution of late whiplash syndrome outside the medicolegal context. The Lancet 1996, Vol 347; 1207-1211
- Siegmund GP – The biomechanics of whiplash injury, BCMJ Vol 44, Nº 5, June 2002; 243-247
- Teasell et al – Pain Res Manage, Vol 15 Nº 5 September/October 2010
- Tidy, Colin – Whiplash and cervical Spine Injury 2013
- Tidy, Colin – Whiplash Neck Sprain 2013
- Treleaven J. -Dizziness, visual and sensorimotor control disturbances following whiplash injury – Cap 7: Whiplash – evidence base for clinical practice- Sterling M., Kenardy J.
- Yadla S., Ratliff J.K., Harrop J.S. -Whiplash: diagnosis, treatment and associated injuries; Curr Ver Musculoskel Med (2008) : 65-68

03 CONCUSSÃO LABIRÍNTICA E BLAST AURICULAR

Maria Manuel Henriques
Assistente da Faculdade de Ciências Médicas de Lisboa - Nova Medical School
Otorrinolaringologista - Hospital Cuf Infante Santo / Clínica Cuf Alvalade

A concussão labiríntica tem como definição a existência de hipoacusia sensori neural após um traumatismo craniano, sem que tenha existido fratura labiríntica documentada por estudos imagiológicos. Podem existir ou não sintomas vestibulares como a vertigem ou ainda a presença de acufeno.[1]

A hipoacusia sensori neural pode ser uni, bilateral ou contra lateral ao local do traumatismo e atinge preferencialmente as frequências elevadas (entre os 4000 a 6000HZ), sendo as causas mais frequentes os acidentes de viação, quedas, agressões, traumatismos desportivos e ainda militares.[2]

Apesar de existirem vários estudos no sentido de tentar explicar a hipoacusia que surge após o traumatismo, o seu mecanismo de ação ainda não está completamente esclarecido. Pensa-se que resulta de uma onda de pressão que é transmitida ao ouvido interno por um processo de compressão e vibração, o qual vai provocar não só lesões a nível do órgão de Corti e da membrana basilar, como lesões a nível das células ciliadas e do labirinto membranoso com processos de hemorragia, rotura e estiramento.[3]

Figura 1

Em cortes histológicos encontram-se vários tipos de alterações:

1. Alterações nas células ciliadas internas e externas que podem levar a completa degeneração do Órgão de Corti e neurónios cocleares;
2. Hemorragia aguda com destruição do epitélio sensorial;
3. Hipoacusia sensori neural por rotura direta do labirinto membranoso a qual pode levar a processos de cicatrização com tecido inflamatório, fibrose com hidrópsia secundária e neoformação de osso.[2]

O Blast auricular define-se como uma onda de shock resultante de um pico de pressão positiva rápida (fase de condensação), seguida de uma onda de pressão negativa (fase de rarefação), geralmente mais longa em duração e de velocidade mais lenta.

Num Blast típico a fase de pressão positiva é inicialmente mais rápida do que a velocidade do som (5m/s) e muito elevada seguida, de uma fase de pressão negativa de maior duração e menor velocidade (30 m/s).[4]

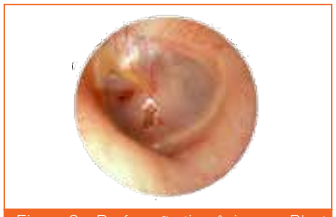
Figura 2 - Perfuração timpânica por Blast

Como sinais e sintomas podemos ter:

- otalgia
- perfuração timpânica
- hipoacusia sensori neural
- lesões vestibulares (vertigem, desequilíbrio e acufeno), estando descritas roturas do utrículo e sáculo em cortes histológicos
- vertigem posicional paroxística benigna (VPPB)
- fístulas peri linfáticas (estão descritas, mas são raras)

Como causas mais frequentes temos os acidentes desportivos, industriais, explosões ou mesmo “bofetadas”.

TEMPO DE RECUPERAÇÃO

O tempo de recuperação é muito variável. Muitos doentes recuperam em sete a dez dias, sendo que a maioria demora entre um a três meses. Existem numerosos registos superiores a 6 meses o que se torna de mau prognóstico[4] sendo que 10 a 15 % dos doentes têm sintomas que se prolongam por mais de um ano.

Este é dependente da idade do paciente, da existência de episódios de concussão prévia, de fatores como a ansiedade e depressão que atrasam a recuperação, sendo mais rápido nos jovens e no sexo feminino. Não está claro se a concussão aumenta o risco de hemorragia, principalmente se houve concussão prévia, ou se as lesões iniciais ocultaram lesões sub-durais não diagnosticadas como tal. A recuperação neurológica nestes casos é mais lenta e existe um risco acrescido de alterações neuro cognitivas.

SÍNDROME PÓS CONCUSSIONAL

Este está definido pela classificação internacional ICD-10, pela existência de três ou mais sintomas que incluem cefaleias, vertigem, fadiga, irritabilidade, dificuldades de concentração e de memória. Por volta das três semanas os pacientes começam a preocupar-se com a sua recuperação total e se a mesma se prolongar além das seis semanas esta situação clínica pode alterar as suas vidas.

Torna-se necessário distinguir esta síndrome pós concussional, de uma depressão ou mesmo de uma enxaqueca, tentando avaliar a existência de eventual somatização de sintomas, fadiga crónica, lesão cervical, sintomas vestibulares e sintomas oculares.

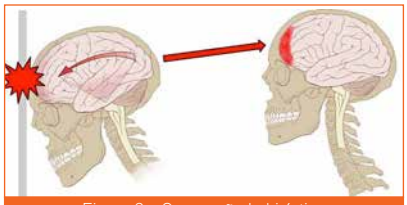

Figura 3 - Concussão Labiríntica

EVOLUÇÃO CLÍNICA

Após Concussão Labiríntica podem surgir várias patologias:

1. Vertigem posicional pós-traumática
   a. Vertigem Posicional Paroxística Benigna (VPPB):
      Embora na maioria das situações clínicas a etiologia desta doença seja idiopática, após um traumatismo sabemos que existe uma prevalência aumentada de VPPB, devida aos movimentos de aceleração e desaceleração que podem promover a libertação de otólitos para um dos canais semicirculares estando também nestes casos aumentada a prevalência de VPPB bilaterais.
   b. Vertigem Posicional não VPPB:
      Na sequência de um traumatismo pode existir um quadro de vertigem associado a determinados posicionamentos sem se tratar de VPPB.[5]
2. Vertigem associada a Enxaqueca (Enxaqueca Vestibular)
   Existe um período de janela que é muito variável entre o traumatismo e o aparecimento de cefaleias com características de enxaqueca com ou sem sintomas vestibulares associados[3]. Estes doentes têm a mesma sintomatologia que os doentes com Enxaqueca Vestibular sem traumatismo associado e respondem ao mesmo tipo de terapêutica apesar de não ser possível provar que a fisiopatologia seja a mesma.
3. Fístula Perilinfática
   Os doentes têm habitualmente hipoacusia flutuante, vertigem, sensação de plenitude auricular e grande intolerância ao ruído que surgem na sequência do traumatismo.
4. Hidrópsia endolinfática
   Pode existir hidrópsia endolinfática secundária ao traumatismo, tema que será abordado noutro capitulo.[7]
5. Desorientação Espacial
   Alguns doentes referem sensação de instabilidade constante que é pior em pé, mas que também pode surgir quando sentados e deitados. Vamos encontrar alterações nas provas de avaliação do reflexo vestíbulo ocular (VOR), assim como na avaliação postural estática e dinâmica.

No exame objetivo é necessário avaliar a concentração, memória, pares cranianos, pesquisa de nistagmo espontâneo, perseguição lenta e sacadas, Head Impulse Test, prova de Romberg e prova de Unterberger Fukuda entre outras.

EXAMES COMPLEMENTARES

1. Exames Audiométricos
   O tipo de hipoacusia é tipicamente sensori neural com um limiar tonal médio para as frequências conversacionais superior a 25dB, podendo classificar-se de várias formas:
   1. Curva em "plateau"
   2. Curva ascendente
   3. Curva descendente (mais frequente)

A curva é calculada de acordo com a seguinte formula:

$$X = \frac{(500\ Hz + 1KHz + 2KHz)}{3} - \frac{(4KHz + 6KHz + 8\ KHz)}{3}$$

um valor superior a 15 dB traduz-se por uma curva ascendente, inferior a 15 dB traduz-se por uma curva de tipo descendente e igual a 15 dB por uma curva plana.
Segundo Mi Suk Choi e Col, num estudo publicado em Korean J Audiology 2013, (1) foram estudados 40 pacientes (62 ouvidos) com o diagnostico de concussão labiríntica tendo sido avaliados os seguintes fatores: idade, sexo, tipo de hipoacusia, grau de hipoacusia, vertigem e acufeno.
Estes doentes foram seguidos durante um mínimo de doze meses sem terapêutica médica, sendo considerada melhoria um ganho superior a 15 dB.
Dos seis fatores avaliados, apenas se encontrou correlação estatística entre a vertigem e ausência de melhoria da audição.

2. Videonistagmografia (VNG)[4,5]
   Na Videonistagmografia (tal como na observação clinica em consulta), podemos encontrar inicialmente um nistagmo espontâneo de tipo irritativo de sentido para o lado lesado, seguido de um nistagmo destrutivo que "bate" para o lado são.
   As provas sacádicas podem estar alteradas, quer em relação à precisão das sacadas, quer em relação à velocidade e à latência, assim como podemos encontrar assimetria do nistagmo optocinético.
   Nos testes de posicionamento (Dix Hallpike e McClure) podemos encontrar um nistagmo posicional compatível ou não com VPPB.
   Nas provas calóricas bitérmicas, pode existir hipovalência superior a 20% que reflete uma assimetria de respostas entre o lado são e o lado afetado, com uma supressão do nistagmo pós calórico superior a 50% assim como podemos encontrar uma assimetria de resposta nas provas rotatórias.
3. Potenciais Miogénicos Vestibulares (cVEMPs)
   Os cVEMPs nos doentes avaliados podem estar ausentes do lado afetado, ou apresentar uma assimetria de respostas, em relação ao lado são, superior a 40%.
4. Posturografia:[4]
   Existem poucos estudos com Posturografia e os que existem são sobretudo testes de organização sensorial (SOT) onde se encontra maior oscilação ântero-posterior, principalmente se o paciente for privado de informação visual[4].
5. Ressonância Magnética Nuclear (RMN)
   A RMN só é conclusiva 36 a 48 horas após o traumatismo, sendo útil para a confirmação do diagnóstico de hemorragia intra labiríntica que se localiza com maior frequência na espira basal da cóclea e junto da janela oval. Por ter também utilidade na exclusão de fístula labiríntica e de hidropsia secundária.[6]

TERAPÊUTICA

A terapêutica terá de resultar de um equilíbrio entre o que é aconselhado para a Concussão Cerebral, que passa por repouso não só físico como das funções cerebrais cognitivas e o que é aconselhado em termos de concussão labiríntica, particularmente se o doente tiver um quadro de vertigem ou desequilíbrio associado, que deve passar por um processo de reabilitação vestibular o mais precoce possível.[7]

CONCLUSÕES

A vertigem é um sintoma comum após a Concussão Labiríntica embora a definição desta patologia implique, segundo a maioria dos autores, a existência de hipoacusia sensori neural.

Na concussão labiríntica, a hipoacusia é mais severa nas altas frequências do que nas baixas frequências.[1]

O ouvido afetado pode ser homolateral ao traumatismo, contra lateral, ou ambos podem estar atingidos.[2]

A recuperação da audição é obtida principalmente nas baixas frequências.

Existe maior probabilidade de melhoria da audição em ouvidos sem vertigem.

A terapêutica, no caso de existirem sintomas vestibulares associados, deve passar por um processo de reabilitação vestibular que deve ser o mais precoce possível. Temos que ter em conta essencialmente a intervenção ao nível dos reflexos vestíbulo ocular (VOR), através da implementação de exercícios que promovam a estabilização do olhar e do reflexo vestíbulo espinhal, promovendo a reabilitação a nível do componente postural estático e dinâmico.[8,9]

BIBLIOGRAFIA

1 Mi Suk Choi, See-OK Shin, Korean J Audiology 2013, Clinical Characteristics of Laby-rinthine Concussion 17:13-1
2 Tuna Ulug, S.Arif Ulubil, Jornal of Otolaryngology, Contralateral Labyrinthine Concussion in Temporal Bone Fractures ; vol35, nº6, 2006; 380-383
3 Michael E. Hoffer, Kim R. Gottshall; Otology & Neurology 2004, Characterizing and Treating Dizziness after Mil Head Trauma 25:135-138
4 Bradley W. Kesser, A. Tucker Gleason, Otolaryngology Clinics of Norte America, Dizziness and vertigo across the lifespan; April 2011, vol. 44, n 2, 323-334
5 Gottshall et al; Objective Vestibular tests in Head Injury, Laryngoscope 113: October 2003
6 R. Chiaramonte , M. Bonfiglio; Traumatic Labyrinthine Concussion in a Patient With Sensorineural Hearing Loss, Neuroradiology Jornal 2013, 26: 52-55
7 Abraham Shulman, Arnold M. Strashun; Fluid Dinamics Vascular Theory of Brain and Inner-ear Function in Traumatic Brain Injury; International Tinnitus Journal; 2009, Vol 15, nº2, 119-129
8 Kim Gottshall; Vestibular rehabilitation after mild traumatic brain injury with vestibular pathology, Neurorehabilitation 29, 2011; 1670-1710
9 Bara A. Alsalaheen et al; Vestibular Rehabilitation after Concussion, Physiother. Res. Int, 2012

04 VERTIGENS PÓS-TRAUMÁTICAS "DO NEUROLOGISTA"

José Pimentel[1] *(I. Introdução; II. Causas e mecanismos)*
Ana Patrícia Antunes[1] *(III. Clínica)*
Luísa Biscoito[2] *(IV. O contributo da imagem)*
Vítor Oliveira[1] *(V. Importância da hemodinâmica cerebral)*
[1] *Neurologista - Serviço de Neurologia*
[2] *Imagiologista - Serviço de Imagiologia Neurológica*
Hospital de Santa Maria - Centro Hopitalar Lisboa Norte

I. INTRODUÇÃO

O neurologista não é chamado, em regra, para observar os traumatismos crânio-encefálicos (TCE) na fase aguda, quer os *major* quer os *minor*, pelo que não contacta com o sintoma "vertigem" nessas fases. Se para os TCE *major* muito dificilmente este facto se coloca por motivos óbvios (o doente não se queixa, habitualmente), para os *minor* poderá intervir na fase sub-aguda, se as queixas de vertigem se mantiverem e/ou aparecerem de novo. Portanto, a vertigem pós-traumática (VPT) não é uma patologia neurológica habitual. Por outro lado, a literatura sobre este tema, para além de escassa, é confusa quanto á nomenclatura e definições de muitos termos.

Abordaremos sucessivamente as causas mais frequentes de VPT que o neurologista pode observar, bem como os seus mecanismos etiopatogénicos e a clínica respectiva, Depois, referir-nos-emos á imagiologia e à sua importância nestas situações, e, finalmente, ao valor da hemodinâmica cerebral como método de diagnóstico da patologia vascular pós-traumática que pode acompanhar-se de vertigem.

II. CAUSAS E MECANISMOS

As lesões dos TCE *major* ou graves possivelmente geradoras de vertigens são as ponto-bulbares (hemorrágicas ou não) que cursam com o doente mais frequentemente em coma, dai, como referido, não serem objecto de observação pelo neurologista.

Descrevem-se, de igual modo, lesões de tração/contusão do tronco cerebral e/ou cerebelo, com disrupção das vias vestibulares e/ou reflexos posturais, cujos doentes dificilmente chegarão também ao neurologista.

Os doentes com lesões axonais difusas, atingindo feixes da substância branca, mais ou menos intensas e extensas (transição substância branca-cinzenta, corpo caloso, tronco cerebral, pedúnculos cerebelosos, lobos frontal e temporal e gânglios da base), e com TCE *minor* e/ou concussionais podem chegar ao neurologista com sintomatologia muito diversa (síndromes pós-TCE *minor* ou concussionais), entre a qual aquela que pode ou que corresponde mesmo a disfunção das vias vestibulares.

Deve ainda considerar-se a vertigem migranosa pós-traumática, um entidade descrita como vertigem versus tontura psicogénica pós-traumática (em escrita anglosaxónica, anxiety-associated dizziness), e, finalmente, a patologia vascular, traduzida pela lesão da artéria vertebral pós-traumática com a qual os neurologistas lidam com alguma frequência (Tabela 1)

Sindroma pós - TCE *minor*
Sindroma concussional
Vertigem migranosa pós-traumática
Vertigem/Tontura psicogénica (anxiety-associated dizziness)
Lesão da artéria vertebral

Tabela 1 - Causas de vertigem pós-traumáticas potencialmente observáveis pelo neurologista

A ***sindrome pós-traumática minor*** acompanha-se de lesão estrutural provável mesmo que com sintomatologia de curta duração. Clinicamente, define-se como ausência de perda de consciência ou perda da mesma por um período inferior a 30 minutos e um valor entre 13 a 15 na Escala de Glasgow. Embora não utilizados, pelo menos por enquanto, na prática clínica, há referência a dois biomarcadores potencialmente correspondentes a este tipo de TCE, a S100B (*calcium-binding protein*) e a enolase neuronal específica (NSE), ambos de elevada sensibilidade mas de baixa especificidade.

Na ***síndrome pós-concussional***, haverá uma alteração transitória da função cerebral, provavelmente sem lesão estrutural. Clinicamente, a sintomatologia eventual deverá durar menos de 3 meses duração mas outras causas (labirínticas, sintomatologia psiquiátrica pré-existente) poderão confundir o quadro clínico. Se a sintomatologia persistir por mais de 3 meses denomina-se *sintomatologia pós-concussional persistente* e, neste caso, é possível admitir lesão estrutural.

Quanto á ***vertigem migranosa pós-traumática***, admitindo que esta entidade existe, provavelmente contribui com cerca de 45% das vertigens migranosas, aparece mais frequentemente na fase sub-aguda/crónica do TCE, é possível que esteja mais relacionada com factores psicogénicos do que com a sua gravidade, e o seu mecanismo deverá ser o habitual das enxaquecas e não estar relacionado como TCE.

A ***vertigem versus tontura psicogénica pós-traumática*** é uma espécie de "saco de lixo", sem relação com gravidade do TCE, e onde poderão caber as lesões cerebrais pós-TCE (menos provável), a vertigem migranosa pós- traumática, um eventual compromisso labiríntico, a discutível entidade clínica denominada "vertigem cervical" e a disfunção psicogénica.

Por último, a ***lesão traumática da artéria vertebral*** (LTAV), mais frequentemente unilateral, aparece em cerca de 0.5 a 2% de todos os traumatismos, em 20% dos doentes com TCE, em cerca de 3 a 19% das lesões vasculares cervicais traumáticas e em 70% das fraturas da coluna cervical. Provavelmente, muitas serão assintomáticas

No adulto, o segmento V2 da artéria vertebral é o mais atingido, devido ao trauma de impacto com flexão/extensão forçada e rotação lateral envolvendo toda a coluna cervical (Fig. 1)

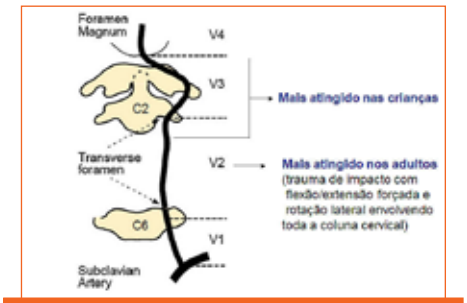

Fig. 1 - Artéria vertebral (adaptado de: deSousa et al.,2011)

Os mecanismos envolvidos na LTAV são a hiperflexão, a hiperextensão, a subluxação e a fratura da coluna vertebral.

Quanto á fisiopatologia, devem ser consideradas a oclusão, a disseção (Fig. 2), a lesão da íntima, o trombo-embolismo, o pseudoaneurisma, a rutura e a fístula artério-venosa da artéria vertebral

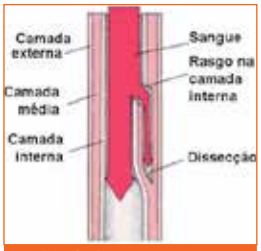

Fig. 2- Disseção arterial

III. CLÍNICA

A vertigem é um sintoma relativamente frequente após um TCE ligeiro. O ***traumatismo craniano ligeiro*** é definido por um traumatismo que induz uma perturbação fisiológica da função cerebral podendo manifestar-se por 1) uma alteração do estado mental na altura do acidente (*Glasgow Coma Scale* - GCS≥13), 2) amnésia pós-traumática ≤24 horas e/ou 3) perda de consciência ≤30 minutos.

Os sintomas referidos pelo doente com queixas de vertigem pós-traumática podem ser vertigens propriamente ditas (ilusão desagradável de movimento/deslocação, geralmente rotatória, do próprio em relação ao ambiente ou do ambiente em relação ao próprio), tonturas ("*dizziness*") ou sensação de desequilíbrio ou instabilidade, sensação de corpo a balançar ou a oscilar para frente e para trás, intolerância ao movimento cefálico ou, muitas vezes descritas pelo doente, como sensação de "estar embriagado", "mareado", "a flutuar", "tudo a andar à roda", "chão a fugir", "a cair", "a ser puxado para um dos lado", "tudo virado ao contrário".

O neurologista perante esta queixa deve excluir ***sinais*** neurológicos focais encefálicos, tais como afasia, heminegligência, defeito de campo visual, hemiparesia com ou sem envolvimento facial, hemihipostesia, síndromes alternas (sugestivas de lesão do tronco cerebral), dismetria, ataxia da marcha e sinais piramidais. Para além da procura de sinais focais, o ***exame neurológico*** deve ser completo e sistematizado, com especial enfoque na avaliação da motilidade ocular, presença e caraterização de nistagmo, pares cranianos (sobretudo os nervos V, VI e VII, próximos do nervo vestibular), provas de coordenação motora (prova dedo-nariz, dedo-orelha, nariz-dedo-nariz, dedo-dedo, prova de diadococinesia, prova calcanhar-joelho), avaliação da estação de pé e marcha (prova de Romberg e prova dos braços estendidos, estação de pé numa perna de olhos abertos e fechados, Romberg em linha, reflexos de reequilíbrio, marcha normal e em linha reta), manobra de Dix-Hallpike e Pagnini-Mcclure, *head impulse test* e avaliação de hipotensão ortostática.

Na presença de sinais neurológicos focais é essencial realizar um exame de imagem, geralmente tomografia computorizada (TC) e, subsequentemente, ressonância magnética (RM) se a primeira for normal, para excluir uma ***lesão cerebral estrutural***.

As principais lesões cerebrais em contexto traumático consistem em:
1. lesões isquémicas (por disseção arterial e, mais raramente, por lesão de artérias por forças de aceleração/desaceleração) e;
2. hemorrágicas, sejam lesões parenquimatosas (contusões cerebrais), hemorragia subaracnoideia, e com especial relevo, hemorragia subdural, que pode ter uma apresentação de agravamento progressivo ao longo de dias a semanas.

Na ausência de lesão estrutural nos exames de imagem, admite-se que, na presença de sintomas pós-traumáticos, houve uma ***concussão cerebral***, isto é, uma alteração transitória da função cerebral devido ao trauma mecânico, e que geralmente resolve espontaneamente sem continuação dos sintomas.

A lesão cerebral subjacente a uma concussão cerebral pode incluir:
1. lesão axonal difusa, que pode ser documentada nalgumas técnicas de ressonância magnética;
2. alterações microestruturais axonais e alterações da substância branca, não observadas nas técnicas de imagem convencionais;
3. disrupções funcionais com perturbação da função axonal e neuronal;
4. sem qualquer lesão estrutural ou mesmo funcional (Fig. 3).

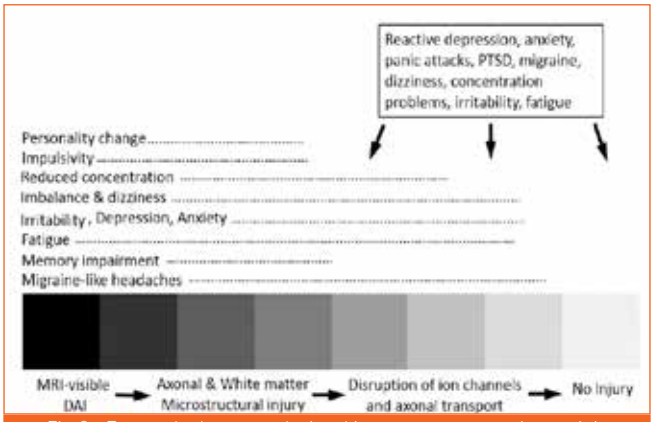

Fig. 3 - Espetro das lesões cerebrais subjacentes a um traumatismo crânio-encefálico ligeiro e a extensa variabilidade de sintomas que podem estar abrangidas. DAI, difuse axonal injury. [Fife et al, 2015]

Excetuando o contexto de serviço de urgência na fase aguda do traumatismo craniano, a vertigem pós-traumática para o neurologista comummente reporta-se a queixas de ***vertigens, tonturas e desequilíbrio pós-traumático persistentes sem lesão estrutural***.

Os mecanismos fisiopatológicos das VPT persistentes sem lesão estrutural podem ser categorizados em:
1. trauma do sistema vestibular periférico;
2. trauma do sistema nervoso central por:
   a. lesão axonal difusa e lesões microestrututrais da substância branca;
   b. trauma induzindo enxaqueca vestibular ou;
   c. disfunção autonómica;
3. ansiedade, depressão, fatores psicológicos/comportamentais, ataques de pânico, perturbação de stress pós-traumático;
4. efeito medicamentoso - Esta categorização pode ser útil para discussão, mas a sua distinção clínica é difícil e, na verdade, pouco testes ajudam na sua clarificação quando a imagem e exame neurológico são normais. Por fim, estes mecanismos não são mutuamente exclusivos e podem coexistir durante a fase de recuperação pós traumática.

Numa abordagem prática, os ***principais diagnósticos neurológicos*** associados a um quadro de vertigens, tonturas e desequilíbrio pós-traumáticos persistentes sem lesão estrutural são:

1. Síndrome pós-concussional
2. Enxaqueca vestibular pós-traumática
3. Fatores psicológicos (primários ou secundários)
4. Efeito medicamentoso

A ***síndrome pós-concussional*** refere-se um conjunto de sintomas persistentes após um TCE ligeiro, que inclui queixas físicas, cognitivas e comportamentais/emocionais (tabela 2). Uma das queixas físicas frequentemente reportadas são as tonturas/desequilíbrio, muitas vezes descritas pelos doentes como "sensação de corpo a balançar ou a oscilar para frente e para trás", "sensação de cabeça leve a flutuar", "sensação de estar ébrio" ou desequilíbrio que agrava com o movimento cefálico. Do ponto de vista fisiopatológico, vários fatores podem concorrer para esta síndrome, nomeadamente, alterações microestruturais cerebrais, enxaqueca vestibular pós-traumática, disfunção do labirinto e fatores psicológicos. Não existe um tratamento dirigido para esta entidade. O papel do neurologista é sobretudo tranquilizar o doente relativamente à ausência de uma doença grave, tratar individualmente os sintomas apresentados, tendo em atenção aos fatores psicológicos comórbidos.

Physical	Behavioural/Emotional	Cognitive
Headache; Nausea; Vomiting; Blurred or double vision; Seeing stars or lights; Balance problems; Dizziness; Sensivity to light or noise; Tinnitus	Drowsiness; Fatgue/lethargy; Irritability; Depression; Anxiety; Sleeping more than usual; Difficulty falling asleep	Feeling "slowed down"; Feeling "in a fog" or "dazed"; Difficulty concentrating; Difficulty remembering

Tabela 2. Sintomas associados à síndrome pós-concussional. mTBI, mild traumatic brain injury
[Guidelines for Mild Traumatic Brain Injury and Persistent Symptoms. Ontario Neurotrauma Foundation]

A ***enxaqueca vestibular*** pode ser considerada como uma variante de enxaqueca com sintomas vestibulares ou como uma perturbação vestibular que se associa a sintomas migranosos. Os doentes apresentam uma história pessoal de enxaqueca com ou sem aura e desenvolvem, na maioria dos episódios, uma sobreposição temporal de sintomas vestibulares (vertigem, intolerância aos movimentos cefálicos) e sintomas migranosos (cefaleias, foto/sonofobia, aura visual) (Tabela 3). Em contexto pós traumático, a associação de sintomas vestibulares e migranosos pode ocorrer por um episódio de enxaqueca vestibular induzida pelo trauma ou por uma perturbação vestibular pós-traumática complicada com enxaqueca. Se este diagnóstico for admitido, o tratamento profilático habitual da enxaqueca pode ser experimentado.

Todos os 4 critérios têm de ser preenchidos:
1) Pelo menos 5 episódios de sintomas vestibulares* de intensidade moderada ou severa† com duração entre 5 minutos e 72 horas 2) História pessoal recente ou passada de enxaqueca com ou sem aura 3) Um ou mais caraterísticas migranosas em pelo menos 50% dos episódios vestibulares: a) Cefaleia com pelo menos 2 das seguintes caraterísticas: localização unilateral; qualidade pulsátil; intensidade moderada a severa; agravamento com atividade física de rotina b) Fotofobia e sonofobia c) Aura visual 4) Não explicada por outra perturbação vestibular
*Sintomas vestibulares incluem: vertigem espontânea, vertigem posicional, vertigem visualmente induzida, vertigem induzida pelo movimento cefálico, tonturas e náuseas induzidas pelos movimentos cefálicos. †Vertigem é considerada moderada quando interfere mas não impede as atividades de rotina e severa quando as atividades de rotina não podem ser mantidas.

Tabela 3 - Critérios de diagnóstico de enxaqueca vestibular
[Apêndice da Classificação Internacional de Cefaleias 2013 (ICHD 3rded-beta version)]

Relativamente ao ***prognóstico*** destes doentes com vertigens, tonturas e desequilíbrio pós-traumáticos persistentes sem lesão estrutural, a maioria melhora em dias a poucas semanas após TCE ligeiro, mas uma proporção considerável de doentes mantém-se sintomático durante meses a anos, sendo que os doentes com sintomas que persistem aos 3 meses frequentemente mantêm-se sintomáticos aos 12 meses. Do ponto de vista laboral, doentes com vertigem crónica pós-traumática têm menor probabilidade de voltar a trabalhar.

Em conclusão, num quadro de vertigens, tonturas e desequilíbrio pós-traumáticos persistentes sem lesão estrutural:

- O neurologista deve excluir sinais focais/lesões estruturais e cerebrovasculares;
- Os mecanismos fisiopatológicos subjacentes não se distinguem clinicamente e não são mutuamente exclusivos, podendo coexistir durante a fase de recuperação pós traumática;
- Devem ser consideradas:
  1. As causas otológicas pós-traumáticas e, portanto, orientar para avaliação otoneurológica;
  2. Tratar ansiedade (primária ou secundária) e outros sintomas apresentados;
  3. Ponderar o diagnóstico de enxaqueca vestibular pós traumática, e se cumprir os critérios diagnósticos propostos, fazer tentativa de terapêutica profilática;
  4. Excluir potencial efeito medicamentoso como causador/potenciador dos sintomas;
  5. Tranquilizar o doente relativamente à benignidade do quadro.

IV. O CONTRIBUTO DA IMAGEM

Desde os tempos mais longínquos que o Homem tentou descobrir o Sistema Nervoso Central (SNC); porém, pelas suas características de estar protegido dentro do crânio apenas pela trepanação era possível a sua observação direita. No desenvolvimento dos métodos de imagem orientados à patologia do SNC é apenas com o aparecimento da TC que pela primeira vez foi possível observar o parênquima cerebral de forma directa.

Mais tarde a RM, pelo elevado detalhe anatómico que caracteriza as imagens desta técnica e a possibilidade de identificar o sinal dos tecidos, representa actualmente o principal método de imagem do estudo da patologia do SNC, com excepção da TC na patologia traumática em que ainda é o exame de primeira intenção e da Angiografia nalguma patologia vascular, mas sobretudo no tratamento endovascular das lesões vasculares.

A vertigem pós-traumática pode ser consequência de lesões de causa ORL e lesões de causa neurológica. Das lesões de causa Neurológica com tradução em métodos de imagem identificam-se as seguintes:

- Lesões Intra-axiais Tronco cerebral e/ou Cerebelo
  - Focos de contusão Isquémicos ou Hemorrágicos
  - Lesão Axonal Difusa
- Lesões Extra-axiais da Fossa Posterior
  - Hematomas epi ou subdurais
  - Hemorragia subaracnoideia
  - Higroma Subdural
  - Pneumoencefalocelo; Fistula de Liquor
- Lesões Vasculares do Sistema Vertebro-Basilar associadas ou não ao Traumatismo Vertebro-Medular
  - Dissecções
  - Pseudoaneurismas
  - Oclusões
  - Fistulas

TOMOGRAFIA COMPUTORIZADA

A TC é o exame de escolha no TCE, quer pela sua rápida execução, como pela possibilidade de facilmente se visualizar as lesões hemorrágicas e as fracturas (Fig. 4).

Fig 4 – TC Crânio em janela de osso e partes moles
A - Fractura do rochedo; B – focos de contusão hemorrágicos bi-temporais

A Angio-TC é de grande importância no despiste de lesão vascular associada ao TCE

Protocolo de TC

- aquisição volumétrica
- reformatação nos 3 planos com algoritmo de tecido partes moles e osso
- reconstrução 3D
- angio-TC no caso das lesões crânio-cervicais com suspeita de lesão vascular

A TC contribuiu largamente para a diminuição da morbi-mortalidade nestes doentes pois quanto mais rápido o diagnóstico melhor a actuação terapêutica. Ela apresenta, porém, limitações, entre eles o subestimar a gravidade de algumas lesões, nomeadamente das contusões medulares e da lesão axonal difusa.

RESSONÂNCIA MAGNÉTICA

A RM é o exame indicado no estudo dos doentes com lesão que não se observa na TC ou nas lesões de fase subaguda/crónica, em que os doentes com vertigem pós-traumática são um dos grupos.

- Exame indicado para o estudo das lesões que não se observam ou dificilmente se observam na TC na fase aguda
  - Lesão Axonal Difusa
  - Lesões Medulares
- Exame indicado para o estudo das lesões na fase subaguda/crónica
  - Lesões Sequelares
  - Lesões Vasculares

Protocolo de RM

- Sag T1
- Ax Flair
- Cor T2
- Difusão
- Ax T2* e SWI
- Angio-RM
- Sequências com saturação de gordura
- Tractografia (DTI)

A RM apresenta diferentes sequências que pelas suas características intrínsecas determinam um comportamento de sinal específico nos diferentes tecidos permitindo a sua caracterização quer no normal como no patológico

As sequências ponderadas em T1 são as de maior detalhe anatómico e as ponderadas em T2 são de grande sensibilidade às alterações de água nos tecidos, tal como o edema.

O detalhe na Angio-RM substitui na maior parte das situações a angiografia, nomeadamente no caso das dissecções e pseudoaneurismas.

A recente sequência SWI – Imagem ponderada em susceptibilidade magnética - é uma sequência de RM que explora as propriedades magnéticas dos tecidos, tais como sangue, ferro, cálcio. É um T2* 'exagerado' conseguido por aumento do ângulo de gradiente com aumento da susceptibilidade magnética. A possibilidade de realizar cortes muitos finos aumenta ainda mais a sensibilidade. Com ela é possível observar todas as estruturas venosas com elevada definição e as lesões hemorrágicas, nomeadamente os pequenos focos hemorrágicos associados à lesão axonal difusa.

LESÕES MEDULARES

A RM permite avaliar com detalhe os focos de contusão medular e as colecções líquidas extra-medulares associadas às fracturas da ráquis cervico-dorsal (Fig. 5).

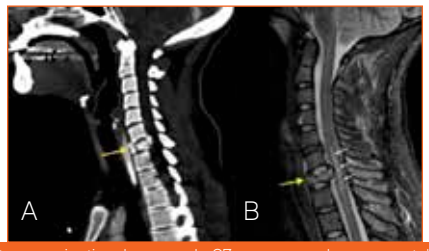

Fig 5 – Fractura cominutiva do corpo de C7 com recuo do muro vertebral posterior.
A- TC em janela de osso; B- RM sagital T2 – foco de contusão medular associado

Nas lesões intra-axiais do tronco cerebral, um dos mecanismos mais frequentemente observados nos traumatismos são os mecanismos de flexão-extensão na charneira crânio-vertebral com estiramento e contusão do tronco cerebral entre as estruturas rígidas, nomeadamente a apófise odontoideia e o bordo posterior do buraco occipital e arco posterior do atlas.

Lesão Axonal Difusa

- Pode ser causado por movimentos rotacionais com disrupção dos axónios ou secundário a movimentos com elevada aceleração no impacto.
- Focal ou difuso; hemorrágicos ou não hemorrágicos
- Adams e al consideram 3 graus de acordo com a gravidade:
  - Grau 1. lesão na substância branca dos hemisférios cerebrais (++ cortico-subcorticais)
  - Grau 2. lesão no corpo caloso
  - Grau 3. lesão do tronco cerebral

Grau I
- Localização ++ cortico-subcortical fronto-parietal parasagital e temporo-polar; menos frequente no cerebelo
- As microhemorragias resultam da microvascularização paralela aos axónios
- TC e sequências normais de RM (Flair, T2) podem ser negativas
- Visiveis em SWI que é + sensível que o T2* (eco-gradiente)

Grau II
- Corpo caloso ++ parte posterior do corpo e esplénio, paramedianas

Grau III
- ++ mesencéfalo dorso-lateral e pedúnculos cerebelosos superiores

Atendendo a que na maior parte das vezes na investigação da vertigem pós-traumática em fase não aguda o exame RM não apresenta alterações, outras áreas de investigação imagiológica têm aparecido em técnicas avançadas de RM; é o caso da Imagem Tensor de Difusão (DTI).

IMAGEM PONDERADA EM DIFUSÃO

Baseia-se num princípio da caracteristica da água que é o movimento Browniano (devido à energia térmica, as moléculas da água num liquido estão em constante movimento mudando de direcção consoante a colisão com as outras moléculas de água).

A difusão da água é restrita pela ultraestrutura, neste caso do tecido cerebral, e esta restrição é maior quando ocorre perpendicular às fibras de substância branca (é anisotrópica). Qualquer alteração na citoarquitectura pode reflectir-se na difusão (elevada sensibilidade). Na substância branca, a água difunde melhor ao longo da direcção da fibra e é mais restrita na perpendicular. Assim, os feixes de substância branca, ao estarem orientados numa determinada direcção, podem ser representados no espaço vectorial (a mais rápida difusão em cada voxel) atribuindo uma codificação de cor em relação aos 3 planos ortogonais: esquerdo-direito (encarnado); antero-posterior (verde); superior-inferior (azul). Há, no entanto, limitações da técnica nomeadamente em relação à curvatura dos feixes, a áreas sem grande orientação dos feixes e ao efeito de volume parcial.

A aplicação prática do DTI nos traumatismos cranianos, embora não faça parte do protocolo de rotina de estudo, poderá ter a sua aplicação nalguns casos:
- No TCE (GSC 13-15) em que cerca de 15% mantém síndrome pós-concussão (cefaleias, fadiga, vertigem, insónia, ansiedade, depressão, alterações memória e atenção).
- Nos casos em que as técnicas convencionais RM não têm alterações e quando há lesões focais que não se sabe a relevância para a evolução cognitiva a longo prazo ou a recuperação funcional após TCE. Poderá ser um Biomarcador Prognóstico?

Lesões pós-traumáticas da artéria vertebral
- Dissecções
- Pseudoaneurismas
- Oclusões
- Fistulas directas

A dissecção da artéria aertebral é uma disrupção na parede do vaso que permite que o sangue penetre nas camadas da parede
- Traumatismo directo (lesões penetrantes)
- Traumatismo indirecto (estiramento); 40% associados também a fracturas
- Clinica: inicialmente podem ser assintomáticas ou com sintomas inespecíficos, ou então, podem manifestar-se por AIT, AVC, e hemorragia sub-aracnoideia (HSA)
- Localização:
  - Segmento V3 (atlanto-axoideu) ++ nos traumatismos com aceleração/desaceleração
  - Segmento V2 (foraminal) ++ nos traumatismos com fracturas do ráquis ou luxações
- Imagem: doppler, TC, RM, Angiografia
  - Estenose luminal
  - 'flap' da intima
  - Hematoma mural
  - Oclusão

A dissecção da artéria vertebral intradural pode manifestar-se por hemorragia sub-aracnoideia (representa menos de 5% delas), razão pela qual é muito importante o diagnóstico precoce para o qual a informação

clinica é imprescindível. No caso da dissecção extra-dural, o risco é o acidente trombo-embólico com consequente isquemia.

A TC inicial pode orientar nessa hipótese quando existe uma área de isquémica cerebral, neste caso do sistema vertebro-basilar (tronco cerebral ou cerebelo). É a Angio-TC que na fase aguda nos orienta para uma eventual lesão da artéria. Porém, na maioria dos casos a investigação é realizada numa fase subaguda na sequência de um evento isquémico ou hemorrágico e, nestes casos, com RM que permite pesquisar o hematoma intramural característico da dissecção (Fig. 6)

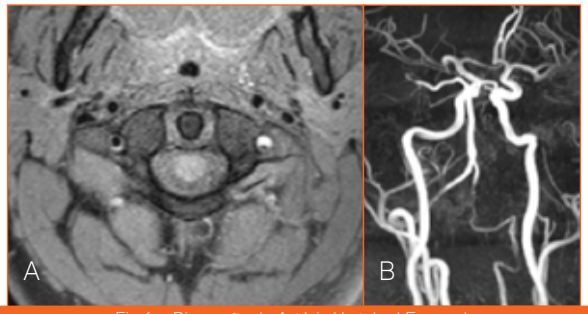

Fig 6 – Dissecção da Artéria Vertebral Esquerda.
A – RM axial T1 com saturação de gordura – hematoma mural (metehemoglobina).
B – Angio-RM – estenose segmentar da artéria vertebral nos segmentos V3 e V4.

Os aneurismas dissecantes aparecem na sequência de uma dissecção e apresentam uma expressão extrínseca ao contorno normal do vaso. São mais frequentes na circulação posterior e, em particular, na artéria vertebral. Aparecem geralmente associados a dissecções subadventicias.

Os pseudoaneurismas (também chamados falso aneurisma) são raros mas uma causa importante de hemorragia cerebral. É uma dilatação arterial com uma disrupção completa da parede arterial cuja parede consiste no tecido fibrótico reaccional. O mecanismo inicial pode ser uma dissecção.

A investigação da VPT de causa neurológica é uma área complexa em que os métodos complementares de diagnóstico por imagem contribuem largamente para a sua investigação porém em muitos casos a investigação é negativa. Nestes casos as técnicas avançadas de RM poderão ser no futuro mais uma ferramenta na pesquisa das suas causas.

IV. IMPORTÂNCIA DA HEMODINÂMICA CEREBRAL

As causas principais de vertigem com substrato neurológico prendem-se, em primeiro lugar com a patologia vascular, sobretudo se são uma primeira manifestação, de forma súbita, sobretudo em pessoa com factores e risco e acompanhada de outros sinais ou sintomas neurológicos.

As oclusões de vasos da circulação posterior (vertebro-basilar) podem incluir manifestações vertiginosas mas são acompanhadas de outra sintomatologia neurológica ou seja uma vertigem isolada raramente será de causa vascular. Salienta-se que a conclusão sobre a normalidade ou não do exame neurológico implica um exame cuidadoso por observador experiente. Igualmente é necessário destrinçar se a queixa é de facto uma vertigem ou, como frequentemente acontece, se se tratam de queixas inespecíficas, muitas vezes descritas como "tonturas" mais do foro psiquiátrico.

São conhecidos os quadros clássicos de acidente vascular acompanhados de sensação vertiginosa: o clássico Síndroma de Wallenberg (isquémia latero-bulbar), apenas para citar o mais conhecido mas outras lesões vasculares isquémicas dependentes das artérias cerebelosas posterior, anterior, cerebelosa superior e seus ramos penetrantes no parênquima cerebelosos e do tronco cerebral. Embora raramente podem ocorre quadros vertiginosos em situações hemorrágicas mas, também aqui, será de esperar manifestações neurológicas associadas.

Damos aqui relevo especial às dissecções cervicais. As dissecções (carotídeas e vertebrais) correspondem a cerca de 2% dos acidentes vasculares na generalidade da população, no entanto, nos jovens esse número eleva-se para valores entre os 10 e os 25%.

Trata-se de uma entidade pouco conhecida e ainda menos reconhecida até há poucos anos, sobretudo pela dificuldade do seu diagnóstico o qual implicava o recurso a estudos angiográficos, necessariamente selectivos destinados a casos muito particulares em que circunstâncias especiais o indicassem. Com a generalização de exames complementares de mais fácil acesso estes diagnósticos tornaram-se mais frequentes. Sabemos hoje que muitos casos terão sido mal diagnosticados por apresentarem manifestações fora dos padrões reconhecidos à época e ainda hoje somos surpreendidos com aspectos de imagem de que não suspeitávamos.

As artérias vertebrais, pela sua anatomia estão sujeitas a um trajecto sinuoso espartilhado de C6 a C1 pelos foramina dos corpos vertebrais mais acima a ansa que permite os movimentos de rotação da cabeça. Todo este trajecto está sujeito a estiramentos com os movimentos cervicais correntes e mais se juntarmos às alterações degenerativas ósseas movimentos violentos ou apenas enérgicos.

As dissecções, no entanto, apresentam, um continuo entre aquelas que, num extremo são claramente traumáticas e, as que, no outro extremo, ocorrem numa completa ausência de movimento enérgico. Temos ainda que considerar que as manifestações resultantes de dissecções podem ter um desfasamento temporal em relação ao factor precipitante e assim tais manifestações ocorrerem dias depois o que complica o seu nexo de causalidade.

As manifestações clínicas possíveis apontam para disfunção da circulação vertebro-basilar e incluem: ataxia, sensação vertiginosa e também alterações de pares cranianos como diplopia, disfagia ou disfonia.

Um problema recorrente no diagnóstico é a distinção entre vertigem central ou periférica, objecto de disputas entre neurologistas e otorrinolaringologistas nos serviços de urgência e que nem sempre é linear neste contexto.

Um exame de imagem do parênquima encefálico é sempre importante em termos de diagnóstico diferencial sendo preferível a ressonância magnética à tomografia computorizada já que a sensibilidade da primeira sobretudo nas lesões isquémicas agudas a que acresce a dificuldade imposta pelos artefactos ósseos na base do crânio.

A avaliação hemodinâmica com Eco-Doppler cervical nos segmentos vertebro-basilares e completado com Doppler Transcraniano (DTC) para avaliação dos segmentos intracranianos da circulação vertebro-basilares tem aqui a sua máxima indicação.

A ultrassonografia cervical com efeito de Doppler ou o DTC podem ajudar no diagnóstico se bem que tenham limitações: a necessidade de equipamento adequado, e executante experiente. Acresce o facto de em alguns casos ser impossível obter o estudo de determinados segmentos devido às suas características anatómicas, no entanto é um exame que deverá sempre utilizado não só na abordagem inicial como também no seguimento pois a sua facilidade, baixo custo e inocuidade permitem a sua repetição tantas vezes quanto as julgadas necessárias (Figs. 7, 8 e 9).

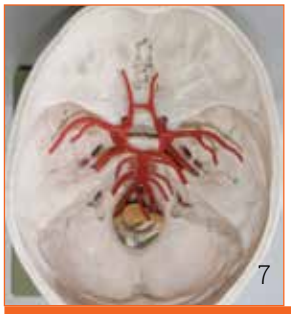

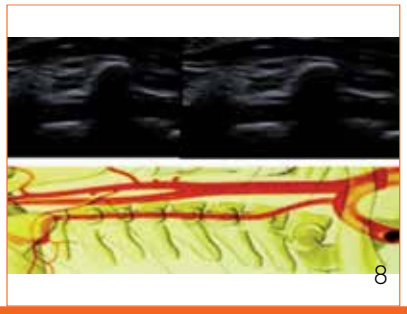

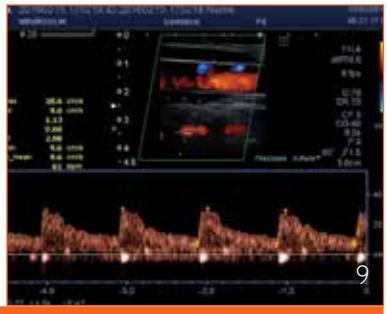

Fig. 7 - Circulação Vertebro-Basilar intracraniana acessível por Doppler Transcraniano (circunferência). Artérias Vertebrais e Basilar: os ramos penetrantes no tronco cerebral e cerebelo derivam destes grandes vasos.

Fig. 8 - Segmentos da circulação Vertebral acessíveis do Eco-Doppler Cervical: espaços interssomáticos dos corpos vertebrais.

Fig.9 - Eco-Doppler codificado a cores: velocidades de fluxo medidas nos segmentos intersomáticos das artérias vertebrais.

Em conclusão: ao diagnóstico de vertigem periférica implica em casos que oferecem dúvidas, a exclusão de etiologia central. Em tais casos é importante o recurso a exames de imagem do parênquima encefálico podendo ser importante o complemento com meios ultrassonográficos desde que que executados por operador qualificado.

BIBLIOGRAFIA

Causas e mecanismos/clínica

- Fife TD and Giza C. Posttraumatic vertigo and dizziness. Semin Neurol 2013; 33:238-243.
- Fife TD and Kaira D. Persistent vertigo and dizziness after mild traumatic brain injury. Ann N Y Acad Sci 2015; 1343:97-105.
- deSouza RM, Crocker MJ, Haliasos N et al. Blunt traumatic vertebral artery injury: a clinical review. Eur Spine 2011; 20:1405-1416.
- Hoffer ME, Balough BJ, Gottshall KR. Posttraumatic balance disorders. Int Tinnitus J 2007; 13:69-72.
- Ontario Neurotrauma Foundation. Guidelines for Concussion/Mild Traumatic Brain Injury and Persistent Symptoms. 2nd ed. 2013. Disponível em: http://onf.org/documents/guidelines-for-concussion-mtbi-persistent-symptoms-second-edition)

O contributo da imagem

- Toupet M, Bozorg Grayeli A. Diagnostic d'un vertige en pratique. EMC Neurologie 2013; 110:
- deSouza RM, Crocker MJ, Haliasos N et al. Blunt traumatic vertebral artery injury: a clinical review. Eur Spine 2011; 20:1405-1416.
- F.Dubrulle, N,Martin-Duverneuil, G.Moulin - Imagerie en ORL – Elsevier Masson.2010

A importância da hemodinãmica cerebral

- Merritt's Neurology. Thirteenth edition (2016) Wolters Kluwer
- Bradley's Neurology in Clinical Practice. Seventh Edition (2016) Elsevier

05 DESEQUILIBRIO PÓS-TRAUMÁTICO HIDROPSIA ENDOLINFÁTICA SECUNDÁRIA

Rosmaninho Seabra
Otorrinolaringologista - Hospital Lusiadas Porto e Clínica de Vertigem e Zumbidos

INTRODUÇÃO

Nos últimos anos tem-se registado um aumento considerável dos acidentes de viação bem como dos acidentes de trabalho o que tem como consequencia o aparecimento, cada vez mais frequente, de doentes referindo perturbação do equilíbrio e vertigem na sequência do traumatismo e com ele relacionado. Este facto conduz a um aumento significativo das situações de litigância que obrigam a uma peritagem especializada e orientada que levanta questões muito sensíveis, como a avaliação da capacidade do queixoso para executar o seu trabalho ou as tarefas do dia a dia, com a mesma eficiência que antes do acidente e ainda o direito a uma eventual compensação ou atribuição de incapacidade permanente.

Algumas questões essenciais tem que ser respondidas de uma forma concreta e objectiva:
- Tem o queixoso diminuição da sua capacidade física com repercussão na sua vida futura?
- É o queixoso CAPAZ de continuar a exercer as suas tarefas profissionais sem risco acrescido de novo acidente?
- Ou são os ganhos secundários a CAUSA (mesmo inconsciente) da sintomatologia ?
- Ou é o MEDO de novo acidente que inibe o doente para as suas responsabilidades?
- Ou a REVOLTA, porque "foi muito injusto para mim, eu não merecia, alguém tem de me pagar por isto"

FISIOPATOLOGIA E ETIOPATOLOGIA

Estima-se que 30 a 65% dos doentes com T.C.E. tem sintomas de patologia vestibular traumática (Herdman). De facto o acidente traumático pode gerar vestibulopatia e por conseguinte ser responsável por queixas de instabilidade, insegurança, vertigem ou alguma outra forma de desiquilibrio pós-traumático, por vários mecanismos, sendo os mais frequentes os seguintes:
1. Concussão labirintica;
2. Lesões hemorrágicas intracraneanas e/ou intralabirinticas;
3. Fraturas do rochedo: transversais (20%) e /ou longitudinais (80%);
4. Lesão das vias vestibulares centrais.

Entre as causas mais frequentes de desiquilibrio pos-traumático, referimos:
- Concussão labirintica
- Disfunção labirintica pos fratura do rochedo
- V.P.P.B. pós-traumática
- Hidropsia endolinfática secundária
- Fistula perilinfática
- Vertigem otolitica pos traumática
- Sindromes vestibulares centrais por concussão dos nucleos vestibulares ou vias vestibulares centrais
- Traumatismo explosivo do ouvido (blast injury)
- Vertigem / desiquilibrio pos trauma da cabeça e pescoço
- Vertigem e /ou sind. de Wallenberg por dissecção da artéria vertebral
- Síndrome pós traumático
- Vertigem postural fóbica

HIDROPSIA ENDOLINFÁTICA SECUNDÁRIA

Vamos abordar de forma mais detalhada a Hidropsia endolinfática secundária enquanto causa de desequilíbrio pós-traumático.

O que é a Hidropsia Endolinfática Secundária?
A Hidropsia endolinfática secundária é um aumento da tensão do líquido endolinfático que se desenvolve no seguimento de um traumatismo, concussão ou agressão do labirinto

Como se desenvolve?
O ouvido interno é como uma gruta, um "labirinto" cavado numa rocha (rochedo temporal). Essa gruta está complemente preenchida por líquido (perilinfa e endolinfa). Imerso no líquido existe uma grande

quantidade de estruturas finíssimas e muito delicadas, que se sujeitas a grande pressão se podem deformar, distender, romper.

O processo de regeneração dessas lesões cursa com fenómenos inflamatórios adequados que no fundo representam um tipo de labirintite. Essa labirintite pode ser surda, sub-clínica, sem sintomatologia associada ou os sintomas serem discretos e por isso não serem identificados no contexto mais vasto do quadro clínico do "politraumatizado".

Como evolui?
A agressão inicial pode ser uma concussão labiríntica ou um pequeno traumatismo da cabeça que resultou em pequenos focos eventualmente microscópicos de hemorragia no labirinto membranoso, com uma intensa onda de pressão que é transmitida aos fluidos endolabirínticos acarretando uma lesão das células ciliadas e mesmo de alguns neurónios. Por vezes existe mesmo um envolvimento directo do saco endolinfático, com ruptura laceração ou apenas lesão mais circunscrita.

Em consequência destas agressões iniciais vai iniciar-se um processo de regeneração das lesões envolvendo fenómenos inflamatórios – uma verdadeira labirintite que pode ser como já referimos sintomática ou assintomática, sub-clinica, passando completamente despercebida.

A ultima fase será a resolução das lesões com criação eventual de aderências, fibrose, ou estenose parcial que interferindo no circuito de produção e/ou eliminação dos líquidos endolabirínticos vai criar um estado de aumento de tensão dos líquidos labirínticos que é a base desta entidade - **Hidropsia Endolinfática Secundária**

HISTÓRIA CLINICA

Devemos tentar identificar o tipo de traumatismo que teria estado na origem do quadro clinico:
- **Grande trauma** - com hospitalização no momento do acidente
- **Trauma menor** - sem necessidade de tratamento médico específico no momento do acidente
- **Traumatismo de chicote**

Importa então analisar o intervalo de tempo decorrido entre o traumatismo e o aparecimento dos primeiros sintomas. Este intervalo pode ser muito variável dependendo de inúmeros factores. Alguns autores defendem que pode ser de vários meses ou mesmo anos.

O próximo passo é a caracterização dos sintomas: tipo de perturbação do equilíbrio – instabilidade ou vertigem verdadeira - com ou sem ilusão de movimento rotatório, recorrente ou persistente. É importante a caraterização do sintoma vertigem bem assim como a presença de uma descoordenação oculo-cefálica que afecta a estabilização do olhar durante os movimentos cefálicos. É frequente a H.E.S. caraterizar-se apenas por uma instabilidade mal definida que afecta a capacidade de manter a postura estável ao andar e estar de pé.

Existência ou não de sintomas cocleares associados – hipoacusia, acufenos, sensação de pressão aural – e sua relação com as crises de vertigem.

Investigar também a possível co-existência de outros sintomas – cervicalgias, cefaleias, visão turva...

Saliente-se ainda a associação muito frequente deste quadro a V.P.P.B...

A clínica é muitas vezes sobreponível a Doença de Meniere clássica, com crises "Meniere-like"de vertigens.

Clinical Types of Tinnitus		
	Menire's Disease	**Secondary Endolimphatic Hydrops, delayed**
Chief complaint	Severee, disabling vertigo	Severe, disabling tinnitus
Age	± 40	20-70+
Onset	Episodie; decrease with time - chronic	Episodic, gradual constant duration; increase intensity with time - chronic
Hearing loss	Gradual, significant increase from mild to severe - sensorineural type - Total loss rare	Mild to severe with insignificant increase; sensorineural type - Sudden loss-occasional
Nystagmus	Direction not correlated with side of disease	Direction not correlated with side of disease
Bilateral	Positive	Positive
Audiogram	Flat - significant incidence Falling - majority, increase with time Risting - significant, dicrease with time	Flat - significant incidence Falling - majority Risting - occasional
Symptoms	Quadrad	Quadrad ± vertigo
Histopathology	Idiopathic endolimphatic hydrops	Delayed endolymphatic hydrops (?)
Heredity	Positive (Stahle)	Positive (?)

HIDROPSIA ENDOLINFÁTICA SECUNDÁRIA vs. DOENÇA DE MENIERE (segundo Shulman)

O tratamento da hidropsia endolinfática secundária (H.E.S.) é semelhante ao usualmente instituído na hidropsia endolinfática idiopática (Doença de Meniere)

1 - Dieta

As orientações de dieta e hábitos de vida são importantes:

- Dieta "CATS" - evitar o Café, Álcool Tabaco e Stress
- Dieta hipossalina
- Evitar hidratos de carbono
- Evitar açúcares de absorção rápida

Em relação aos hábitos de vida saliente-se a necessidade de manter uma vida saudável, com reforço da manutenção e exercício físico, sem excessos "deitar cedo e cedo erguer" ou pelo menos alguma disciplina nos hábitos de descanso e sono.

2 - Tratamento médico

A pedra de toque do tratamento médico é a beta-histina (Betaserc®) na dose de 24 mg duas vezes por dia. Esta dosagem pode (deve) ser alterada de acordo com o estado clínico do doente podendo ser aumentada durante as crises até 48 mg três vezes por dia ou reduzida nos períodos de acalmia e eventualmente suspensa transitoriamente, por épocas.

As crises agudas podem ainda justificar o uso de vestibuloplégicos mais potentes (trimetazidina, cinarizina, dimenidrato...).

O potencial ansiogénico das crises bem assim como o papel da ansiedade como favorecedor das crises justifica por vezes o uso de ansiolíticos (diazepam, por exemplo)

3 - Reabilitação vestibular

Uma das armas terapêuticas mais utilizadas e mais eficazes no tratamento do desequilíbrio pós-traumático e especificamente da H.E.S. é a reabilitação vestibular. Caso haja alguma assimetria vestibular aconselhamos sessões de estimulação optocinética seguida de treino de controlo postural e exercícios no domicílio.

06 AVALIAÇÃO E TRATAMENTO CIRÚRGICO DAS LESÕES TRAUMÁTICAS DO OSSO TEMPORAL

Pedro Alberto Escada[1]
Gonçalo Neto d'Almeida[2]

[1] *Professor Auxiliar Convidado de Otorrinolaringologia da Nova Medical School, Universidade Nova de Lisboa. Diretor do Serviço de Otorrinolaringologia e membro da equipa de Otoneurocirurgia e Cirurgia da Base do Crânio do Hospital de Egas Moniz, Centro Hospitalar de Lisboa Ocidental*

[2] *Aluno do Curso de Doutoramento da Nova Medical School, Universidade Nova de Lisboa, Assistente Graduado de Neurocirurgia e membro da equipa de Otoneurocirurgia e Cirurgia da Base do Crânio do Hospital de Egas Moniz, Centro Hospitalar de Lisboa Ocidental*

INTRODUÇÃO

A maior parte dos traumatismos do osso temporal são tratados de forma conservadora, sem que um tratamento cirúrgico seja necessário. Ocasionalmente, um tratamento cirúrgico pode ser necessário para resolver uma lesão ou sequela. Nesses casos é necessário que estejam disponíveis profissionais ou equipas com experiência para executar as técnicas cirúrgicas indicadas. A avaliação e discussão dos casos deveria ser compartilhada com médicos ou equipas com competência cirúrgica, pois a indicação cirúrgica pode não ser imediatamente evidente para o médico que faz a avaliação inicial do doente. Também é frequente que os médicos que fazem a avaliação inicial do doente não considerem a referenciação dos doentes para centros com experiência cirúrgica, excluindo alguns doentes de uma opção de tratamento válida que pode ser a melhor opção de tratamento.

O objetivo deste trabalho é o descrever as potencialidades do tratamento cirúrgico nas lesões traumáticas do osso temporal, mostrando algumas situações ou casos em que o tratamento cirúrgico foi utilizado. Pretende-se motivar todos os colegas, e em particular os otoneurologistas, para considerarem as verdadeiras potencialidades da opção cirúrgica nestas lesões.

A reter:

Alguns traumatismos ou as sequelas de traumatismos do osso temporal podem ter indicação para tratamento cirúrgico ou o tratamento cirúrgico pode ser uma opção de tratamento que tenha que ser confrontada com outras opções de tratamento. É importante que os doentes com estas lesões sejam também avaliados por médicos com experiência cirúrgica, para que os doentes disponham da informação necessária a uma decisão de tratamento completa e esclarecida.

As fracturas do osso temporal resultam geralmente de acidentes de viação (adultos) ou quedas (crianças). Aparecem geralmente associadas a traumatismos cranianos e a sua investigação e tratamento passaram a ser mais valorizados porque os doentes com traumatismos cranianos severos têm atualmente uma sobrevida maior do que a que tinham no passado.[1]

A avaliação otoneurológica imediata num doente com lesões traumáticas múltiplas pode ser incompleta, porque o doente tem uma alteração do estado de consciência, tornando difícil na fase inicial a avaliação dos défices funcionais resultantes da lesão das estruturas do osso temporal[2]. Classicamente descrevem-se dois períodos no traumatismo (fractura) do osso temporal, que são o período neurocirúrgico e o período otorrinolaringológico.[3] No primeiro período o estado neurológico do doente é o centro das preocupações e esta fase é gerida pelos neurocirurgiões e pelos médicos dos cuidados intensivos. O segundo período é o da avaliação otorrinolaringológica (otoneurológica), na qual se investigam a surdez, as vertigens, a paralisia facial e também a fístula de líquido cefalorraquidiano. A sistematização do trauma do osso temporal por períodos temporais tem o risco de sugerir que a intervenção dos otorrinolaringologistas nestes doentes pode ser tardia, só depois da melhoria do estado de consciência e da estabilização neurológica. Na realidade, a avaliação precoce pelo otorrinolaringologista é importante: a otoscopia pode dar uma ideia imediata da presença ou da extensão da lesão do osso temporal; e a avaliação inicial da função do nervo facial pode ser importante para estabelecer um prognóstico e guiar a decisão de explorar, descomprimir, ou reparar o nervo facial.[2]

A reter:

Apesar de se descreverem classicamente 2 períodos na avaliação dos doentes com traumatismo do osso temporal: o período neurocirúrgico e o período otorrinolaringológico ou otoneurológico, a intervenção do otorrinolaringologista deve ser imediata, para ajudar a avaliar a extensão das lesões e para estabelecer o baseline da função do nervo facial, necessário a uma decisão terapêutica de explorar ou nervo ou manter um tratamento conservador.

AVALIAÇÃO NEUROCIRÚRGICA

As fracturas do osso temporal registam-se em 5% dos traumatismos cranianos severos.[2] A avaliação neurocirúrgica é obrigatória na fase aguda destes traumatismos. A abordagem primária ABC (Airway Breathing Circulation) do trauma agudo deve ser adotada na avaliação inicial dos doentes, seguida da avaliação do estado de consciência. A escala utilizada para avaliação do estado de consciência é a escala de Glasgow. Esta escala avalia a pontuação de 3 tipos de resposta (ocular, verbal e motora) a estímulos diferentes e pode variar de um valor mínimo de 3 (doente sem quaisquer respostas) a um valor máximo de 15 (respostas normais). Doentes com valores na escala de Glasgow inferiores a 8 são considerados comatosos e necessitam de permanência numa unidade de cuidados intensivos. Muitos dos doentes com traumatismos cranianos severos têm inicialmente um valor na escala de Glasgow inferior a 8, e por isso compreende-se que a avaliação otorrinolaringológica é difícil nesta fase. A possibilidade de lesões neurológicas deve ser determinada pela tomografia computorizada cranioencefálica (Figura 1).

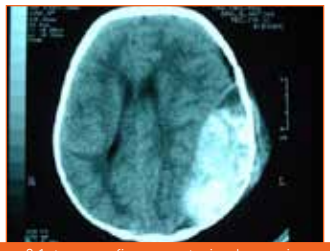

Figura nº 1: tomografia computorizada cranioencefálica documentando um volumoso hematoma intracraniano, num doente com uma pontuação de 6 na escala de Glasgow

O tratamento médico dos doentes nesta fase passa pela profilaxia antibiótica e pela corticoterapia endovenosa. O tratamento cirúrgico pode passar pela trepanação e drenagem de hematomas, mas pode ser necessária a realização de procedimentos cirúrgicos mais extensos e complexos, no caso de lesões estruturais mais severas (Figura 2).

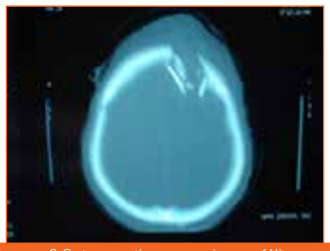

Figura nº 2: traumatismo cranioencefálico grave, com afundamento da cortical óssea e lesão parenquimatosa, que obrigaram a uma reparação cirúrgica extensa.

AVALIAÇÃO OTORRINOLARINGO-LÓGICA

Como foi mencionado, a avaliação otorrinolaringológica deve iniciar-se o mais rapidamente possível após o trauma. Esta avaliação pode ajudar a orientar outras investigações diagnósticas (por exemplo a observação de uma laceração da membrana timpânica ou de um traço de fractura na parede superior do canal auditivo externo deve aconselhar à realização de tomografia computorizada do osso temporal);[4] ajudar a identificar défices funcionais baseline (a função do nervo facial no imediato após o trauma é importante para uma decisão cirúrgica); ou orientar na proteção da infeção (esta proteção é mais importante se houver uma porta de entrada tal como uma solução de continuidade da membrana timpânica com otorragia).

Logo que o estado neurológico do doente com fractura do osso temporal esteja melhor, a avaliação otorrinolaringológica deve então ser completada, incluindo os aspetos mencionados no Quadro 1.

Avaliação otorrinolaringológica do doente com trauma do osso temporal
Avaliação da audição Avaliação vestibular Avaliação da função do nervo facial Detecção de fístulas de líquido cefalorraquidiano

A reter:
A avaliação otorrinolaringológica dos doentes com traumatismo do osso temporal deve iniciar-se no período imediato pela otoscopia e pela determinação da função baseline do nervo facial, e deve completar-se depois da melhoria do estado neurológico, com a exploração formal da audição, da função vestibular, da função do nervo facial e com a identificação de fístulas de líquido cefalorraquidiano.

Classicamente, as fracturas do osso temporal têm sido divididas em 3 tipos: longitudinais, transversais e oblíquas. Mais recentemente, esta classificação imagiológica tem passado a ser menos utilizada porque não existe uma correspondência suficiente entre o tipo de fractura e as sequelas que lhe estão associadas: nem todas as fracturas longitudinais (paralelas ao eixo do rochedo) se associam a lesões da cadeia ossicular ou da membrana timpânica causando hipocusia de condução, e muitas das fracturas transversais (perpendiculares ao eixo do rochedo) ou oblíquas não causam surdez sensorioneural por fractura da cápsula ótica. A classificação das fracturas do osso temporal que tem maior utilidade para o otorrinolaringologista é a que está indicada no Quadro 2.

3 tipos
Interessando o canal auditivo externo Poupando a cápsula ótica Interessando a cápsula ótica

Esta classificação tem consequências imediatas nas funções "otoneurológicas" que vão estar comprometidas, assim como no tratamento.

As fracturas que interessam o canal auditivo externo devem ser identificadas precocemente (Figura 3), para que o tratamento imediato evite a estenose definitiva ou a necessidade de intervenções cirúrgicas tardias, com resultados menos satisfatórios na permeabilização do canal[6].

Figura nº 3: fractura do canal auditivo externo com estenose do lumen do canal. Estas fracturas devem ser detetadas precocemente, pois são facilmente corrigidas pelo stenting imediato do canal com um pope ear wick. Não tratada, a situação leva a uma fibrose mais difícil de corrigir cirurgicamente.

As fracturas que poupam a cápsula ótica são muito diversas e devem obrigar a uma avaliação minuciosa da relação do traço de fractura com a cadeia ossicular (Figura 4). É frequente que a hipoacusia de condução que se observa em muitos doentes com fracturas do osso temporal melhore ou desapareça depois da resolução do hematoma e do restabelecimento da pneumatização do ouvido médio, pelo que se deve esperar por essa resolução, e deve-se reconfirmar o estado da cadeia ossicular por tomografia, na fase tardia, antes de considerar um tratamento cirúrgico (cirurgia timpanoplástica). Em alguns casos, depois de resolvidos os aspetos agudos do trauma e restabelecida a pneumatização do ouvido médio, a hipoacusia persiste e a tomografia computorizada pode não ser capaz de identificar a alteração na cadeia ossicular. Nesses casos uma timpanotomia exploradora está indicada. É pouco frequente que as lacerações da membrana timpânica que se observam em algumas fraturas não resolvam espontaneamente, pelo que a miringoplastia, tardia, é raras vezes necessária.

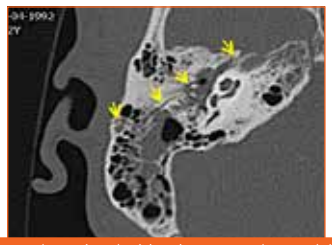

Figura nº 4: fractura poupando a cápsula ótica, interessando a cadeia ossicular, com luxação da articulação incudo-maleolar. Depois da resolução completa do hematoma, persistiu uma hipoacusia de condução que foi resolvida por ossiculoplastia.

As fracturas do osso temporal que interessam a cápsula ótica (Figura 5) são as mais graves, pois além da hipoacusia sensorioneural ou mista (geralmente severa ou profunda) podem associar-se alterações da função vestibular por fístula labiríntica, fístulas de líquido cefalorraquidiano translabirínticas (por comunicação entre a cavidade craniana e o ouvido médio através da cápsula ótica) e por vezes lesão do nervo facial. É importante relembrar que a cápsula ótica não tem capacidade de autorreparação, pelo que as fracturas que interessam esta estrutura nunca consolidam[7]. Uma opção de tratamento possível para a hipoacusia irreversível destas fracturas é o implante coclear, mas os resultados podem ser inferiores se a fratura interessar a cóclea, e o risco de estimulação do nervo facial pelo implante é também maior nestes casos[8].

Figura nº 5: fractura interessando a cápsula ótica, entre o promontório e o fundo do canal auditivo interno. Observa-se ainda ar no interior do labirinto (seta preta).

O tratamento cirúrgico de uma destas fracturas será exemplificado num caso clínico descrito adiante, em que foi necessária a exclusão e obliteração do ouvido médio (petrosectomia subtotal).

A reter:
As sequelas auditivas das fraturas do osso temporal são diferentes consoante o tipo de fractura: as fracturas do canal auditivo externo devem ser identificadas e tratadas imediatamente, para evitar a estenose do canal e a hipoacusia de condução. As fracturas que poupam a cápsula ótica podem interessar a cadeia ossicular ou a membrana timpânica e têm um potencial de resolução espontânea importante, pelo que um tratamento cirúrgico só deve ser indicado depois confirmada a persistência da lesão após a resolução de todas as alterações da fase aguda. As fracturas que interessam a cápsula ótica causam muitas vezes hipoacusia irreversível, mesmo com um tratamento cirúrgico. A implantação coclear pode ser uma solução em alguns casos. Em outros casos, em que uma fractura translabiríntica cause uma fístula de líquido cefalorraquidiano, pode ser necessária a exclusão com obliteração, definitiva, do ouvido médio.

SEQUELAS VESTIBULARES

As causas de vertigem pós-traumatismo do osso temporal estão indicadas no Quadro 3.

Causas de vertigem pós-traumática
Vertigem posicional paroxística benigna
Fístula perilinfatica
Lesão labiríntica (ex: fractura, hemorragia)
Concussão labiríntica
Vertigem pós-traumática central (orgânica ou por concussão)
Vertigem pós-traumática cervical
Vertigem pós-traumática psicogénea

As entidades que podem beneficiar com um tratamento cirúrgico estão assinaladas no quadro a negrito.

A fístula perilinfática pós-traumática ocorre geralmente numa das janelas labirínticas e é resolvida por uma timpanotomia exploradora por via do canal auditivo externo, seguida da selagem da janela comprometida. Em muitos dos casos a fístula pode não ser identificada no momento da exploração cirúrgica, e nesses casos está indicada a selagem de ambas as janelas com tecido conjuntivo. Esta selagem deve ser precedida da melhor exposição do nicho seguida da desepitelização do rebordo da janela, no caso da janela redonda. No caso da janela oval, a selagem deve ser precedida da desepitelização da platina e de uma área vizinha do rebordo da janela oval.

As fracturas labirínticas com sequelas vestibulares raramente são suficientemente circunscritas para poder ser resolvidas através de um tratamento cirúrgico que possa restituir a função vestibular de forma correta, como no caso indicado nas Figuras 6 e 7. Neste caso, a solução de continuidade labiríntica limitava-se à superfície do canal semicircular superior, possibilitando a reparação por uma cirurgia semelhante à que se utiliza para reparar as deiscências do mesmo canal.

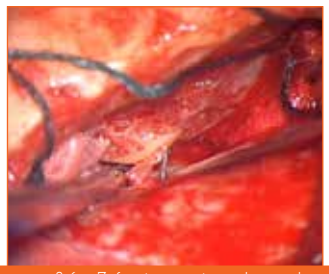

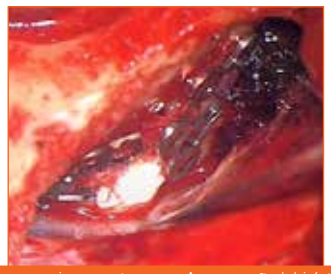

Figuras nº 6 e 7: fractura no topo do canal semicircular superior e no tegmen. A reparação labiríntica foi feita com um strip de tecido conjuntivo seguido da repavimentação com hidroxiapatite. A reparação do tegmen foi realizada com placas de titânio.

Nas fracturas labirínticas mais extensas, já mencionadas no item da surdez a propósito das fracturas interessando a cápsula ótica, pode ser necessária a petrosectomia subtotal (ver caso clínico a ser descrito adiante).

A reter:

A maior parte das sequelas vestibulares das fraturas do osso temporal não têm indicação cirúrgica: esta circunscreve-se ao tratamento das fístulas perilinfática e das fracturas labirínticas. Muito raramente uma fractura labiríntica pode ser tratada cirurgicamente com restituição funcional. A maior parte dos casos em que a cirurgia está indicada após fractura labiríntica severa, o tratamento implica a exclusão com obliteração, definitiva, do ouvido médio (para eliminar o trajeto de uma fístula labiríntica ou de líquido cefalorraquidiano concomitante) sem restituição funcional.

PARALISIA FACIAL

A descompressão ou a reparação do nervo facial estão indicadas nos casos em que a fractura do osso temporal leva a uma paralisia facial periférica completa e imediata, sobretudo quando a tomografia computorizada identifica claramente o local em que a fractura interessa o trajeto do nervo.[10]

Uma das questões mais problemáticas na fundamentação da indicação cirúrgica nos casos individuais é a confirmação de que a paralisia é completa e é imediata. Muitas vezes a observação otorrinolaringológica só é solicitada tardiamente e a quantificação da severidade da paralisia facial não foi estabelecida de forma inequívoca pelas outras especialidades na avaliação do doente na fase aguda. Por outro lado, é difícil avaliar a função do nervo facial num doente comatoso. Para ultrapassar esta dificuldade, podem usar-se estímulos dolorosos que fazem o doente reagir com expressões faciais de dor, mesmo se inconsciente. Os estímulos mais utilizados são a fricção esternal (sternal rub), a estimulação dolorosa dos mamilos (beliscão) ou a estimulação do septo nasal no vestíbulo com uma cotonete ou outro instrumento capaz de gerar uma estimulação dolorosa no septo nasal.

A via de acesso cirúrgico é decidida consoante a localização do local da lesão no nervo. Nos casos em que o nervo está lesionado na segunda ou na terceira porção, a reparação do nervo é realizada através de uma via transmastoideia com timpanotomia posterior (Figura 7). Nos casos em que o nervo está lesionado na primeira porção ou no gânglio geniculado a reparação do nervo é realizada através de uma via da fossa média (Figura 8).[11] A via translabiríntica pode ser uma alternativa à via da fossa média nos casos em que o doente tenha igualmente perdido a audição no mesmo ouvido devido à fractura e um implante coclear não esteja planeado.

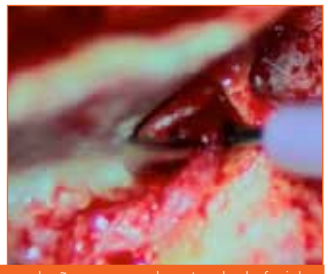

Figura nº 8: fractura com lesão no segundo cotovelo do facial. Observa-se a lise da bainha do nervo a ser realizada com a faca de Beaver, para completar a descompressão que deve prolongar-se em sentido proximal e distal

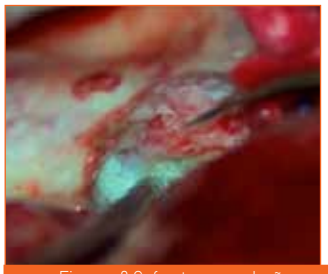

Figura nº 9: fractura com lesão no gânglio geniculado. Observa-se a lise da bainha do nervo nessa localização, para acomodar o maior volume do nervo edemaciado como consequência do traumatismo.

Como indicação geral, a descompressão do nervo está indicada nos casos em que a fractura tenha levado a uma interrupção de < 50% da área de secção do nervo, e a reparação (por exemplo por interposição de enxerto de nervo grande auricular, ou sutura após rerouting) está indicada nos casos em que a fractura tenha levado a uma interrupção de > 50% da área de secção do nervo.

A reter:

A maior dificuldade na fundamentação de uma indicação cirúrgica correta para o tratamento cirúrgico da paralisia facial pós-traumática é a confirmação de que a paralisia é completa e foi imediata. E possível, usando métodos de diagnóstico específicos, avaliar a função do nervo facial no doente com alteração do estado de consciência. Quando os doentes têm indicação cirúrgica, podem ser, de acordo com a localização da lesão e o estado da audição, abordados por uma via transmastoideia com timpanotomia posterior, por uma via da fossa média, ou por uma via translabiríntica.

FÍSTULAS DE LÍQUIDO CEFALORRAQUIDIANO

Dezassete por cento das fracturas do osso temporal associam-se ao aparecimento de uma fístula de líquido cefalorraquidiano.[2]

A apresentação clínica pode ser variável: nos casos em que haja uma solução de continuidade da membrana timpânica o doente pode apresentar otorráquia, e o diagnóstico da fístula é relativamente simples. Nos casos em que a membrana timpânica esteja intacta é necessário um índice de suspeição maior, pois a fístula pode manifestar-se por um derrame persistente no ouvido médio ou por rinorráquia, que pode ser intermitente e difícil de relacionar com o traumatismo causador. Um dos casos que tratámos cirurgicamente foi o de um doente que tinha sofrido um traumatismo craniano moderado por queda de cavalo, que recuperou aparentemente sem sequelas. Anos depois notou uma hipoacusia num dos ouvidos e na observação por um otorrinolaringologista foi diagnosticada uma otite média com derrame. Só após a colocação de um tubo de ventilação transtimpânico se verificou que o líquido era fluido, cristalino e drenava ininterruptamente. Nessa altura foi pedido uma tomografia computorizada que identificou a solução de continuidade da base do crânio e a ressonância magnética documentou a presença de uma herniação meningoencefálica do lobo temporal através do tegmen timpânico (Figura 10).

Figura nº 10: ressonância magnética cranioencefálica num plano coronal.
A seta indica a localização da herniação meningoencefálica do ouvido médio.

A reconstrução foi feita por uma via otoneurocirúrgica, com remoção da herniação, encerramento da solução de continuidade da dura mater e reconstrução da base do crânio com titânio[12-14].

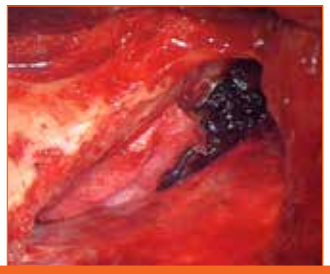

Figuras nº 11 e 12: a reparação foi feita por uma abordagem combinada transmastoideia e por via da fossa média, com a remoção da herniação meningoencefálica, o isolamento da solução de continuidade da base do crânio (figura 11) e a reconstrução em várias camadas, que utilizou uma placa de titânio.

As fístulas de líquido cefalorraquidiano podem ainda causar meningite ou meningites recorrentes, que podem ser o sintoma revelador. É necessário esclarecer que é necessária uma solução de continuidade da dura mater para que se verifique uma fístula de líquido cefalorraquidiano. Uma solução de continuidade da base do crânio com dura mater intacta não causa uma fístula de LCR nem meningite.

Nem todas as fistulas de LCR associadas a fracturas do osso temporal podem ser reparadas "reparando o defeito". Quando o traço de fractura e o local presumido da ferida meníngea que constitui a fístula são bem identificados, como no caso anteriormente apresentado ou num outro caso que tratámos de uma fractura simples da face superior do rochedo com fístula (Figura 13) é razoável planear a melhor abordagem cirúrgica para "selar" a solução de continuidade, que pode ser uma via da fossa média, uma via transmastoideia, ou uma via combinada.

Figura nº 13: neste caso de fractura da face superior do rochedo com fístula, a reparação de solução de continuidade da dura mater e o reforço da base do crânio com fascia lata foram suficientes para a cura da fístula.

Existem todavia casos em que a fractura é muito complexa ou extensa, ou em que o traço passa por uma região inacessível cirurgicamente, tal como o fundo do canal auditivo interno. Nestes casos, não é possível planear uma reparação do local da fístula, mas sim obliterar o ouvido médio na totalidade, para que o LCR deixe de ter essa via de passagem para uma cavidade respiratória (o ouvido médio) facilitando as meningites e possibilitando a drenagem através de uma membrana timpânica perfurada (otorráquia) ou através da trompa de Eustáquio (rinorráquia). Nestes casos complexos o tratamento correto é a petrosectomia subtotal com exclusão do ouvido médio.

A reter:

As fístulas de LCR ocorrem em 17% das fracturas do osso temporal, mas têm tendência a resolver espontaneamente com o tratamento conservador. Nos casos em que persistem podem causar manifestações como a otorráquia, a rinorráquia, o derrame persistente do ouvido médio ou a meningite, e passam a ter um tratamento cirúrgico obrigatório.
O planeamento da cura cirúrgica destas fístulas deve privilegiar uma abordagem dirigida ao local da lesão, e incluir a reparação da dura mater (sempre afectada) e da base do crânio. Nos casos em que o acesso cirúrgico não seja possível ou se tornar demasiado complexo, está indicada a petrosectomia subtotal com exclusão definitiva do ouvido médio.

PETROSECTOMIA SUBTOTAL E EXCLUSÃO DEFINITIVA DO OUVIDO MÉDIO: CASO CLÍNICO

Era um doente do sexo masculino, com 25 anos de idade, internado em Infeciologia por uma meningite a hemophilus influenza. Nos antecedentes registava-se uma cofose à esquerda por traumatismo craniano com fractura do rochedo e episódios recorrentes de meningite a H. Influenza ou a pneumococus. Já tinha sido operado por um neurocirurgião de outra instituição por uma via da fossa média na tentativa de resolver a situação, mas sem sucesso. A tomografia computorizada identificou uma fractura transversal do rochedo interessando a cápsula ótica, desde o fundo do canal auditivo interno ao promontório (Figura 5).

O doente foi tratado com uma petrosectomia subtotal (remoção de todas as células do osso temporal e da sua mucosa, da membrana timpânica e da cadeia ossicular) associada a um encerramento definitivo do canal auditivo externo em fundo de saco, encerramento definitivo da trompa de Estáquio e à obliteração da cavidade com gordura autóloga (Figuras 14 e 15)[15,16].

Figuras nº 14 e 15: a petrosectomia subtotal implica o encerramento definitivo do canal auditivo externo (figura 14), a remoção de todas as células e mucosa do osso temporal, o encerramento da trompa de Eustáquio, e a obliteração da cavidade com gordura autóloga (figura 15).

Esta técnica pode ser realizada sem labirintectomia anterior ou posterior simultânea ou com labirintectomia simultânea. Esta pode estar indicada por exemplo no caso de haver queixas que possam ser atribuídas a uma instabilidade da função vestibular que seja preferível anular para facilitar uma compensação central (com o mesmo racional com que se faz a labirintectomia na doença de Ménière)[17]. No nosso caso o doente não tinha queixas vestibulares, pelo que não se fez a labirintectomia. Também não foi colocado um implante coclear porque não estava disponível.[18]

No final obteve-se um osso temporal perfeitamente obliterado e com o ouvido médio excluído, e portanto sem qualquer comunicação entre a cavidade craniana e o espaço respiratório ou o exterior (Figura 16).

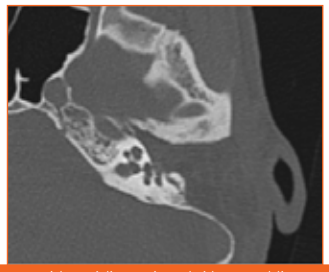

Figura nº 16: o ouvido médio está excluído por obliteração, eliminando qualquer trajeto da fístula por esta via.

A petrosectomia subtotal com exclusão definitiva do ouvido médio é uma técnica interessante e com grande indicação para resolver alguns casos de sequela pós-traumática aparentemente "sem solução", como as fracturas interessando a cápsula ótica com instabilidade da função vestibular ou como as fístulas de LCR que aparentemente não têm uma solução.

O que não é mesmo uma solução é a referenciação simples para outra especialidade, por dificuldade em resolver ou em compreender as soluções possíveis para o problema. É por isso que, e aqui retomamos o tópico do início deste trabalho - a discussão e a decisão do tratamento das lesões traumáticas do osso temporal deve ser compartilhada e incluir, no próprio processo de decisão, os cirurgiões que são os profissionais com experiência e competência para melhor esclarecer das potencialidades do tratamento cirúrgico. O tratamento cirúrgico é muitas vezes o melhor tratamento para algumas desta situações. Alguns doentes que tivemos oportunidade de tratar foram seguidos por algum tempo e tiveram várias tentativas de tratamento ineficazes, porque a opção cirúrgica correta não foi considerada no timing mais apropriado.

A equipa de otoneurocirurgia do Hospital de Egas Moniz está disponível para ajudar, na sua área de expertise, todos os colegas que mostrem interesse em discutir ou referenciar os seus casos, ou em obter maior formação prática no tratamento cirúrgico destes doentes.

A reter:

A petrosectomia subtotal com exclusão do ouvido médio é a solução cirúrgica indicada para as sequelas mais complicadas das fracturas do osso temporal. Deixando de haver espaço arejado no osso temporal, interrompe-se qualquer comunicação entre a cavidade craniana e o exterior ou entre a cavidade craniana e o sistema respiratório, resolvendo os problemas resultantes das fracturas que interessam a cápsula ótica ou das fístulas de líquido cefalorraquidiano de difícil acesso ou renitentes a abordagens mais localizadas. A exclusão do ouvido médio pode ser combinada com a labirintectomia e eliminar assim um epitélio sensorial remanescente que pode causar sintomas vestibulares e dificultar a compensação central. A petrosectomia subtotal não é incompatível com a implantação coclear em ouvidos que tenham perdido a função coclear. A maior limitação da petrosectomia é a sua necessidade absoluta em ouvidos com audição normal, pois implica o sacrifício do ouvido médio, mas mesmo nesses casos é possível ultrapassar o problema através de um implante ósteo-integrado.

BIBLIOGRAFIA

1 Nosan DK, Benecke JE, Jr., Murr AH. Current perspective on temporal bone trauma. Otolaryngol Head Neck Surg. 1997;117(1):67-71.
2 Brennan J, Holt R, Connor M, Donald P, Eusterman V, Hayes D, Kellman R, Morehead J, Packer M, Pafford W, Ramsey M, Salinas N, Sniezek J, Stallworth C, Stevens M, Thomas R. Resident manual of trauma to the face, head, and neck. Alexandria: American Academy of Otolaryngology - Head and Neck Surgery; 2007.
3 Gentine A, Hémar P. Fractures du rocher. Encycl Méd Chir. Elsevier, Paris, Oto-rhino-laryngologie. 1999;20:A10.
4 Hiroual M, Zougarhi A, El Ganouni NC, Essadki O, Ousehal A, Tijani Adil O, Maliki O, Aderdour L, Raji A. [High-resolution CT of temporal bone trauma: review of 38 cases]. J Radiol. 2010;91(1 Pt 1):53-8.
5 Maillot O, Attye A, Boyer E, Heck O, Kastler A, Grand S, Schmerber S, Krainik A. Post traumatic deafness: a pictorial review of CT and MRI findings. Insights Imaging. 2016.
6 Escada P, Madeira_da_Silva J. Otorragia pós-traumática por fractura associada do côndilo da mandíbula e da face articular timpânica da articulação temporo-mandibular. Revista Portuguesa de Otorrinolaringologia e Cirurgia Cérvico-Facial. 2000;38(1):51-5.
7 Penha R, Escada P. Interrelations between the middle and inner ear in otitis media. The international tinnitus journal. 2003;9(2):87-91.
8 Camilleri AE, Toner JG, Howarth KL, Hampton S, Ramsden RT. Cochlear implantation following temporal bone fracture. The Journal of Laryngology & Otology. 1999;113(05):454-7.
9 Araújo P, Escada P. Vertigem na urgência. Medicina Temas Actuais Urgencia em Otorrinolaringologia. Lisboa: Laboratorios Atral-Cipan. 2006:163.73.
10 Nash JJ, Friedland DR, Boorsma KJ, Rhee JS. Management and outcomes of facial paralysis from intratemporal blunt trauma: a systematic review. Laryngoscope. 2010;120(7):1397-404.
11 Marques LMS, Pimentel JC, Escada PA, Neto D'Almeida G. Late Surgical Decompression of Facial Nerve in Bell's Palsy: A Case Report. J Neurol Surg B. 2012;73(S 02):A516.
12 Oliveira F, Oliveira V, Escada P, de Almeida GN, Sousa P, da Silva M. Tratamento de herniações meningoencefálicas do osso temporal no Hospital Egas Moniz. Revista Portuguesa de Otorrinolaringologia e Cirurgia Cérvico-Facial. 2013;51(2):101-7.
13 Escada P, Vital JP, Capucho C, Lima C, da Silva JM, Penha RS. Meningoencephalic herniation into the middle ear. Revue de laryngologie - otologie - rhinologie. 1999;120(1):47-52.
14 Escada P, Capucho C, Penha R. Herniação meningo-encefálica do ouvido médio. Revista Portuguesa de Otorrinolaringologia e Cirurgia Cérvico-Facial. 1996;34(2):317-193-2014.
15 Pimentel J, Escada P, D'Almeida GN, Oliveira F, Oliveira V, Marques L. Subtotal Petrosectomy with Obliteration for the Treatment of a Temporal Bone Fracture Associated with Relapsing Bacterial Meningitis. J Neurol Surg B. 2012;73(S 02):A510.
16 Fisch U, Mattox D. Microsurgery of the skull base: Thieme; 1988.
17 Escada P, Reis JL. Reabilitação vestibular. In: Reis JL, ed. Vertigem: diagnóstico e reabilitação. Lisboa; 2006:207-14.
18 Free RH, Falcioni M, Di Trapani G, Giannuzzi AL, Russo A, Sanna M. The role of subtotal petrosectomy in cochlear implant surgery--a report of 32 cases and review on indications. Otol Neurotol. 2013;34(6):1033-40.

07 REABILITAÇÃO VESTIBULAR PÓS TRAUMATISMO CRÂNIO-ENCEFÁLICO

Cristina Luzio
Fisioterapeuta Hospital Soerad, Torres Vedras
Centro Hospitalar do Oeste – Unidade de Torres Vedras

INTRODUÇÃO

Os Traumatismos Crânio-Encefálicos (TCE) podem ocorrer de diversas formas, em qualquer idade e traduzir-se num maior ou menor dano neurológico. Entre 30 a 65% dos TCE resultam em patologia vestibular traumática, em algum momento da sua recuperação.[12]

O doente com TCE distingue-se dos com patologia vestibular periférica pelo mecanismo da lesão vestibular e a elevada incidência de outros défices neurológicos, que complicam o processo de recuperação.[12,19]

O tempo de recuperação de um défice vestibular, pós TCE, é cerca de três vezes superior à patologia vestibular de outras etiologias.[12]

A pesquisa da contribuição relativa da patologia vestibular, para a perda da funcionalidade, pode ser dificultada pelos défices funcionais decorrentes do traumatismo, que habitualmente são devidos a uma combinação de vários factores que interagem entre si. O TCE representa um desafio à avaliação, tratamento e recuperação da função dos doentes com patologia vestibular.[12,19]

REABILITAÇÃO VESTIBULAR

A Reabilitação Vestibular (RV) neste contexto, tal como direccionada a outras patologias, consiste na implementação de programas de exercícios específicos, baseados em mecanismos de neuroplasticidade, responsáveis pela compensação central e adaptação.[1,2,5,11-13,15-17] Desempenha um papel complementar e, em certos casos preferencial, à terapêutica medicamentosa.[5]

A intervenção visa a diminuição das vertigens e recuperação do equilíbrio, causados por patologia vestibular periférica ou central.[1,2,5,11-13;15-17] É específica à fisiopatologia: difere para as disfunções vestibulares periféricas uni e bilaterais e centrais, sendo ajustada à fase de recuperação em que o doente se encontra.[1,5,15,16] Neste contexto específico, partilha abordagens comuns com a Fisioterapia Neuromuscular, aspecto que será abordado posteriormente.

A RV tem como objectivo primordial a estabilização visual, conseguida através da estimulação com Cadeira Rotatória (CR) (nas assimetrias vestibulares unilaterais ou hiperfunção vestibular uni ou bilateral) e treino de adaptação vestibular, e posteriormente, a estabilização postural, através da Estimulação Optocinética (OKS) (apenas nas situações de prevalência visual, sem assimetria ou hiperfunção da aferência vestibular) e treino proprioceptivo, com eventual recurso às plataformas de Posturografia.[5]

A organização deste artigo assenta na sequência das linhas de orientação, que sustentam o raciocínio clínico das sessões de reabilitação do doente com disfunção vestibular pós-traumática.

De forma sucinta, a avaliação subjectiva inicia-se com a anamnese, que deve averiguar o início e evolução dos sintomas, a sintomatologia actual e implicações funcionais nas Actividades da Vida Diária (AVD´s), que irão guiar a intervenção. Inclui ainda o preenchimento do *Dizziness Handicap Inventory* (DHI), que permite aferir as implicações do desequilíbrio na qualidade de vida do doente.[20]

A avaliação objectiva, além da pesquisa de Nistagmo Espontâneo (NE) e da sua modificação, com fixação ocular e na obscuridade, nistagmo de posição e de posicionamento – Manobras de *Dix-Hallpike, McClure e Hand Hanging Position*, deve incluir *Head Impulse Test, Head Shaking Test*, Prova de Romberg, Prova de Fukuda e eventual avaliação da organização sensorial sob Posturografia. É ainda de extrema importância para a avaliação objectiva do doente a realização das Provas Rotatórias a Alta Frequência (PR AF), com Fixação Visual (FV) e Vecção Circular (VC).

A informação recolhida durante todo o processo de avaliação irá direccionar a intervenção.

Dada a relevância das PR, estas são descritas em seguida.

A PR AF com FV coloca em evidência a assimetria do Reflexo Vestíbulo-Oculomotor (VOR), que caracteriza o défice vestibular periférico não compensado.[5,15]

Neste procedimento, o doente, com olhos fechados, é submetido a uma série de 3 rotações, nos sentidos horário e anti-horário, a velocidade elevada, superior a 400º/s, seguidas de paragem brusca. A acelera-

ção, velocidade e paragem devem ser idênticas em ambos os sentidos.[5,15] Após imobilização brusca da CR, o doente é instruído a abrir os olhos e fixar um alvo imóvel, que se encontra à sua frente e que irá ver em movimento, pelo nistagmo pós-rotatório desencadeado, e informar do seu término. Essa resposta é registada em segundos. De salientar que estes valores se referem à duração da resposta, após paragem da CR, ainda que o registo seja associado ao sentido da rotação realizado pela cadeira.

Apesar de alguma variabilidade individual, são definidos parâmetros de referência:[5,15]
- Valores inferiores a 10s - hipovalência vestibular;
- Valores entre 10 e 30s - resposta normal;
- Valores acima de 30s - hipervalência vestibular.

O procedimento para a PR AF com VC, é idêntico ao anterior, com a diferença de que à paragem da CR, o doente deve manter os olhos fechados e informar do término da falsa sensação de rotação, no sentido oposto, que irá corresponder à extinção do nistagmo pós-rotatório. Este dado é igualmente registado em segundos. Estão definidos iguais parâmetros de referência.[5,15] Esta prova permite uma avaliação da resposta cortical e constitui um indicador do grau de progresso da compensação central.[5,15]

Diferenças entre 5 a 10 segundos, nos resultados obtidos em ambas as PR, são assumidas dentro da normalidade.[5,15]

Muitos doentes, com vertigem pós-traumática, não toleram a realização das PR AF, por diminuição da tolerância ao estímulo vestibular. Além do quadro fisiopatológico de base per si, essa condição é potenciada pelos períodos de acamamento e/ou diminuição de mobilidade a que estes doentes podem estar sujeitos. Opta-se pela não realização nesta fase (respeitando a baixa tolerância ao estímulo vestibular, visando não potenciar a náusea) iniciando uma estratégia de dessensibilização com CR a Baixas Frequências (BF), com regresso a estas provas posteriormente (de acordo com as queixas subjectivas / tolerância), num contexto de reavaliação.

Relativamente à intervenção, na sua grande maioria, os exercícios são concebidos para facilitar a compensação central e não no sentido de alterar a patologia vestibular subjacente. A excepção será a Vertigem Posicional Paroxística Benigna (VPPB), cujo objectivo é a anulação do mecanismo subjacente que provoca os sintomas, em vez da adaptação do SNC.

As estratégias de intervenção são individualizadas, focalizadas em minimizar os danos subjacentes e melhorar as estratégias funcionais.

Nos doentes com vertigem traumática, os programas são, tal como já referido, frequentemente adaptados, devido à frequência de problemas cognitivos, comportamentais, entre outros, subjacentes ao trauma.

Aqui destaca-se o papel importante da colaboração da família na RV, directamente associado ao grau de dependência funcional ou perda cognitiva, bem como do trabalho em equipa com outros profissionais.

INTERVENÇÃO NA DISFUNÇÃO VESTIBULAR CENTRAL

A disfunção vestibular central caracteriza-se por hiperreflexia vestibular. Nesta situação, a estratégia de intervenção visa a dessensibilização ao estímulo vísuo-vestibular, através da utilização da CR BF, com FV, destinada a inibir um NE de origem central e, em última análise, permitir ao doente tolerar estímulos vestibulares de alta frequência, nomeadamente as PR AF, com a normalização das respostas. A suspensão desta estratégia (eventualmente associada a alta) ocorre quando estes objectivos forem alcançados, associados à anulação da sintomatologia. Caso permaneça sintomático, ainda que sem NE e com simetria das respostas nas PR AF dentro da janela da normalidade, a intervenção prossegue utilizando OKS, exercícios de treino proprioceptivo e funcional, ajustados à sintomatologia, até à alta.

A utilização da CR BF com FV está indicada:[5,13]
- nas disfunções centrais, onde a ausência de controlo cerebeloso determina uma hiperreflexia;
- nas disfunções vestibulares com hipersensibilidade vísuo-vestibular, como na *migraine* vestibular e cinetose;
- nas lesões vestibulares periféricas unilaterais com NE irritativo;
- nos doentes com baixa tolerância ao estímulos optocinéticos, reagindo com exacerbação sintomática, com risco de queda e aumento da tontura e/ou náusea.

Esta técnica consiste na rotação passiva da CR, com imobilização cefálica (numa fase inicial), a velocidade baixa e constante (60º/s) e pequenas amplitudes (entre 20º e 120º). Solicita-se ao doente que fixe um objecto, que se desloca com ele mesmo ao longo do percurso. A velocidade da CR deve ser adaptada, de forma a não serem observados nistagmos per-rotatórios, contudo, à medida que as sessões decorrem e evoluem, é possível dificultar gradualmente ambos os parâmetros (velocidade e amplitude).

Durante a rotação da CR, o deslocamento da imagem do ambiente é captado pela retina periférica, dando origem a uma resposta optocinética, que se modifica consoante a velocidade e sentido do deslocamento. É criado um conflito entre a visão fóveal (fixa), visão periférica (informação de movimento variável) e sistema vestibular (aceleração e sentido do movimento). O SNC, como centro integrador das informações posturais e de movimento, para regular esta complexa rede de informações conflituosas, selecciona uma estratégia de inibição de uma informação – a vestibular, que origina uma diminuição da hiperreflexia, que se traduz na melhoria da estabilidade visual em condições dinâmicas, com redução dos distúrbios do equilíbrio e da sensação de vertigem e/ou tontura e náusea. A repetição das sessões vai aumentar o limiar de resposta e o VOR deixa de ser estimulado, ou seja, a estimulação repetitiva vai aumentar o limiar de excitabilidade aos estímulos visuais conflitivos. Por este motivo, esta estratégia terapêutica pode servir como preparação para OKS, em doentes que não toleram estimulações intensas, como referido. Com objectivo de aumentar o conflito das informações, podem associar-se movimentos cefálicos muito lentos (flexão, extensão, inclinações laterais e rotações). O ambiente pode ainda ser deliberadamente diversificado, de forma progressiva, como através da introdução no campo visual de estímulos verticais (por ex. ombreiras de portas, janelas, colunas), de modo a aumentar a variabilidade da visão periférica e a informação visual conflitiva/OKS.[5,13,15]

INTERVENÇÃO NA DISFUNÇÃO VESTIBULAR PERIFÉRICA UNILATERAL

Numa disfunção vestibular periférica unilateral não compensada, ou seja, com NE (deficitário ou parético) e assimetria nas PR AF, o objectivo de intervenção visa a estabilidade visual (anulação dos sinais vestíbulo-oculares, que traduz a simetrização da informação vestibular). O doente com patologia traumática pode ainda assim estar inicialmente sensibilizado, obrigando a que esta abordagem seja precedida por uma intervenção com CR BF com FV, anteriormente descrita. Em alguns casos podem realizar-se ambas as estratégias de intervenção na mesma sessão, habitualmente terminando com CR BF com FV. A intervenção com CR AF com FV é repetida nas sessões seguintes até ser alcançada a simetria, com os valores obtidos na FV a serem correlacionados com as respostas em vecção. Quando a simetria é alcançada, e na ausência de NE, o doente assintomático tem alta. Se nestas condições permanecer sintomático, à semelhança do que já foi descrito, é permitida a OKS, treino proprioceptivo e funcional, até à minimização dos sintomas.

Relativamente à intervenção dirigida aos défices vestibulares periféricos unilaterais está indicada a utilização da CR AF com FV, com o objectivo de anular a assimetria do VOR, ou seja, promover a simetria das informações vestibulares, o que consiste numa demonstração do mecanismo de neuroplasticidade. Esta estratégia consiste na realização de séries de rotações a AF com FV selectivamente num dos sentidos, de acordo com o lado da lesão, de modo a produzir uma supressão do NE que o doente apresenta, por intermédio da inibição das respostas produzidas pelo lado são. Termina quando são obtidos tempos de resposta simétricos inferiores a 5 segundos em ambos os sentidos. Deve ser monitorizado o possível aumento do tempo de resposta do lado lesado.[5,15]

O doente assintomático com regresso às AVD´s deverá ser reavaliado uma semana depois e, caso as melhorias se mantenham 1 mês após o término das sessões, poderá ter alta.

OKS, TREINO PROPRIOCEPTIVO E TREINO FUNCIONAL

Alguns doentes referem instabilidade postural em situações com input visual excessivo, o que requer uma abordagem terapêutica através da utilização da OKS. A OKS permite a criação simultânea de conflitos sensoriais, privilegiando a contribuição das aferências proprioceptivas e vestibulares remanescente, enquanto se maximiza a estabilidade postural e potencia as estratégias de equilíbrio.[5,12]

Está indicada nas seguintes situações:[5,15]

- Défices vestibulares unilaterais compensados, sem NE e com simetria nas PR AF (dentro da janela da normalidade);
- Défices vestibulares bilaterais;
- Prevalência da informação visual (por ex: supermercado ou centros comerciais).

Está contra-indicada a utilização simultânea da CR e OKS na mesma sessão, uma vez que a CR recruta de modo intenso a aferência visual, enquanto a OKS visa diminuir a sua excessiva utilização, o que significa que os objectivos se anulam. Está ainda contra-indicada a sua utilização nos casos em que as respostas com CR a AF não estejam "normalizadas".

Neste tipo de estimulação solicita-se ao doente que permita passivamente que os alvos visuais se desloquem à sua frente. O estímulo do deslocamento dos alvos vai desencadear como resposta o NOC subcortical, o que provoca a sensação de que o estímulo se imobiliza e é a sala que visualmente se desloca no sentido contrário ao estímulo luminoso. A velocidade óptima do estímulo varia de indivíduo para indivíduo.

O equipamento de realidade virtual, de algumas plataformas de Posturografia, possibilita OKS. Podem ser definidos parâmetros dos exercícios seleccionados, como tempo, velocidade, direcção e sentido de deslocação dos alvos visuais, entre outros, com a particularidade de proporcionar um envolvimento do doente no estímulo, em condições de segurança, e, em última análise, todo o treino em cenários da vida real, com estimulação vísuo-vestibular crescente.[5,15]

Com vista a estabilidade visual são ainda realizados exercícios de adaptação vestibular, que se baseiam na capacidade do sistema vestibular em modificar o ganho do VOR, como resposta a um determinado input não vestibular.[11,12]

O melhor estímulo é aquele que produz um sinal de erro que o SNC tem de reduzir, através da modificação do ganho do sistema vestibular. [11,12] É apercepção do erro pelo próprio, que conduz à correcção do mesmo. Como em todo o processo de aprendizagem, a repetição desempenha um papel vital.

São praticados em contexto clínico e ensinados exercícios para treino no domicílio. Nestes exercícios solicita-se ao doente que realize movimentos cefálicos (inicialmente rotações) enquanto fixa um alvo visual imóvel (o seu polegar). A progressão inclui a deslocação do alvo visual no sentido contrário ao movimento cefálico, com variações de aceleração. Estes exercícios de adaptação assentam em *guidelines* que devem ser respeitadas:

Os exercícios devem:
- Ser progressivos, com duração de 1ª 2 min, mesmo com exacerbação sintomática;
- Ser repetidos várias vezes ao dia;
- Explorar o limite da capacidade, na máxima velocidade possível, sem perda da "nitidez" do alvo;
- Realizados na posição de sentado, podendo evoluir para a posição de pé.

Num doente com disfunção vestibular central o trabalho de adaptação deve ser efectuado no limite do desconforto, enquanto numa disfunção periférica é possível entrar dentro do limite, por este apresentar melhor tolerância e recuperação mais rápida da sintomatologia desencadeada.

Relativamente ao treino proprioceptivo – treino funcional, este pode igualmente ser realizado utilizando as potencialidades das plataformas de Posturografia, permitindo um trabalho entre posturas estáticas/ dinâmicas, distorcer a utilização da aferência proprioceptiva, com a introdução de superfícies instáveis, incluir mobilização cefálica e modificar o input visual. Este treino tem como objectivo a criação de conflitos sensoriais, para automatizar as estratégias de equilíbrio, solicitando e treinando as respostas posturais automáticas.

O treino funcional pode passar ainda pelo ensino da forma adequada de levantar depois de cair, levante a partir da posição de DD e de sentado, de acordo com as necessidades do doente, incluindo familiar de referência / prestador de cuidados se justificado. Podem igualmente ser realizados exercícios que replicam outras AVD's como alcançar objectos do chão, subir e descer degraus, marcha com alterações da trajectória /contorno de obstáculos, onde se podem introduzir paragens ou mudanças inesperadas de direcção, exercícios de apoio unipodal / transferências de peso, dissociação de cinturas até exercícios de coordenação mão-olho. Em caso de necessidade, nomeadamente em lesões bilaterais e/ou em idades mais avançadas, poderá ser introduzido um auxiliar de marcha. Este treino corresponde igualmente a estratégias utilizadas pela Fisioterapia Neuromuscular, cuja intervenção deverá idealmente ser realizada em conjunto com a Reabilitação Vestibular, nomeadamente no TCE major. Considera-se nestas circunstâncias, de grande importância do trabalho em parceria, além de que muito do trabalho desenvolvido pela Fisioterapia Neuromuscular implica mudanças de decúbito, solicitação de respostas de equilíbrio/ automáticas, em diversas situações, para as quais é necessário integridade da função vestibular.

A necessidade do familiar de referência / prestador de cuidados é proporcional às alterações comportamentais e cognitivas do doente. Esse envolvimento está associado a uma maior eficácia da reabilitação.

Um plano de tratamento compreensivo, que incorpore exercícios de reabilitação vestibular, modificado e ajustado às limitações presentes é uma forma eficaz para conquistar a independência funcional, minimizar sintomas persistentes e incapacitantes da patologia vestibular em doentes com TCE.

BIBLIOGRAFIA

1 Bouccara, D., Sémont, A., sterkers O. Rééducation Vestibulaire. EncyclMédChir, Oto-Rhino-Laryngologie, 20-206-A-10, Paris: Elsevier, 2003,7p;
2 Bronstein, A., Lempert, T. Tonturas – Diagnóstico e Tratamento – Uma abordagem prática, Rio de Janeiro: Revinter, 2010. ISBN 778-85-372-0261-6;
3 Davies, R.A., Luxon, L.M. Dizziness following head injury: a neuro-otological study. J Neurol, 1995; 242(4); 222-30;
4 Fitzgerald, D.C.; Head trauma: Hearing Loss after head injury. The journal of Tinnitus:Injury, infection and critical care; 1996; 40(3); 488-496;
5 Garcia, F.V.; Borges, N.F.; Benzinho, T.A. Reeducação Vestibular in Maia F.Z., Albernaz P.L.; Carmona S.; Otoneurologia Atual; 1ª edição; Rio de Janeiro: Revinter; 2014, pp 501-533. ISBN 978-85-372-0591-4;
6 GazzolaJ.M.; Ganança F.F.; Perracini M.R.; Aratani; Dorigueto R.S.; Gomes C.M.C. O envelhecimento e o sistema vestibular. Fisioter Mov 2005; 18(59): 39-48;
7 Goabout A. Stuctured habituation training for movement provoked vertigo after severe traumatic braininjury: a single case experimental; Brain Inj; 1997; n(9); 629-41;
8 Grusev E.I.; Nikonov A.A.; Skvortsova V.I. Treatment of vertigo in patients with vascular and traumatic cerebral injuries; Zh Neurol Psikhiatr Im SS Korsakova; 1998; 98(11); 19-21;
9 Hain, Timothy Post-traumatic Vertigo; 2001; (em linha) acessível http://www.tchain.com/otoneurology/disorders/post/posttrau.html;
10 Hain, Timothy. Post-trumatic Vertigo; 2002; (em linha) acessível http://american_hearing-org/name/post_traumatic_vertigo.html;
11 Hansson E.E. Vestibular rehabilitation: for who and how? A systematic review. Adv Physiother. 2007;9:106-116;
12 Herdman S.J. Vestibular Rehabilitation. Phyladelphia: F.A. Davis Company; 2007:476-493;
13 Huller D. Utilisation du fauteuil-baguette en reeducation vestibulaire et des troubles de léquilibre: quelles indications? Quelles hypoyhèses explicatives du mécanisme d'action? Études de cas: rééducation founctionelle del´équilibre. Université Paris; 2008; 22p;
14 Katsarkas A.benign paroxysmal positional vertigo (BPPV): idiopathic versus pos-trumatic. Acta Otolaryngol; 1999; 119(7); 745-9;
15 Sémont A.La Rééducation Vestibulaire; Kinesitherapie Scientifique; 394; Paris; Novembre 1999; 6-26; ISBN 0023-1576;
16 Sémont A.; Vitte E. Rééducation Vestibulaire;Encycl Méd Chir; Kinésitherapie-Rééducation Fonctionelle; 26-451-B-10; Paris: Elsevier; 1996; sp;
17 Sémont A.; Vitte E.; Freyss G. Falls in the elderly: a therapeutic approach by optokinetic reflex stimulation, in Vellas B.; Toupet M.; Rubenstein L.; Albarede J.L.; Christen Y. Falls, balance and Gait Disorders in the Elderly. Paris: Elsevier, 1992; 153-159;
18 Said, J. Izita A.; Gonzalez A. Tinnitus and Post-traumatic Vertigo- a review. Int Tinnitus J.; 1996; 2: 145-50;
19 Umphred,DA. Fisioterapia Neurológica. 2ª edição. Editora Manole; 1994:345-394;
20 Vaz Garcia,F; Santos Luzio,C; Benzinho,T; Gabão Veiga;V.; Validação e adaptação do dizziness handicap inventory para a população portuguesa de portugal; ACTA ORL; vol. 26; 2:58-62;2008